Azienda Ospedaliero Universitaria Careggi

Servizio Sanitario della Toscana

FAD sincrona
DIAGNOSI DIRETTA MORFOLOGICA DELLE PARASSITOSI UMANE
Azienda Ospedaliero-Universitaria Careggi
11, 13, 18 ottobre 2023

Malaria: aspetti pre-analitici, metodologie e tecniche diagnostiche

FRANCESCO BERNIERI

Consulente CRRVEQ, Milano, Italia

Comitato di Studio per la Parassitologia – AMCLI-CoSP

Conflitto di interessi

Dichiaro di non avere alcun conflitto di interesse riguardo all'argomento trattato né di aver ricevuto alcun compenso per questa presentazione.

Contenuti della Relazione

Percorso diagnostico delle Parassitosi Intestinali.

https://www.amcli.it/documenti/percorsi-diagnostici/

https://crrveq.aou-careggi.toscana.it/relazioni/index.php

Attenzione

La presentazione non contiene informazioni riguardo la sicurezza in laboratorio (uso della cappa chimica, uso dei dispositivi di protezione individuali ecc) e lo smaltimento dei rifiuti come rifiuti speciali.

Per tali argomenti si rimanda alla normativa vigente sia europea sia nazionale sia regionale e alle eventuali raccomandazioni/linee guida locali.

Le fotografie e le immagini contrassegnate con la lettera:

- **P** sono tratte da Petithory J.C.
- **C** sono tratte da CDC.
- **L** sono tratte da Lee K.S.
- **W** sono tratte da World Health Organization
- **B** sono di Bernieri F.

Le fotografie e le immagini non contrassegnate sono tratte dalla rete Internet

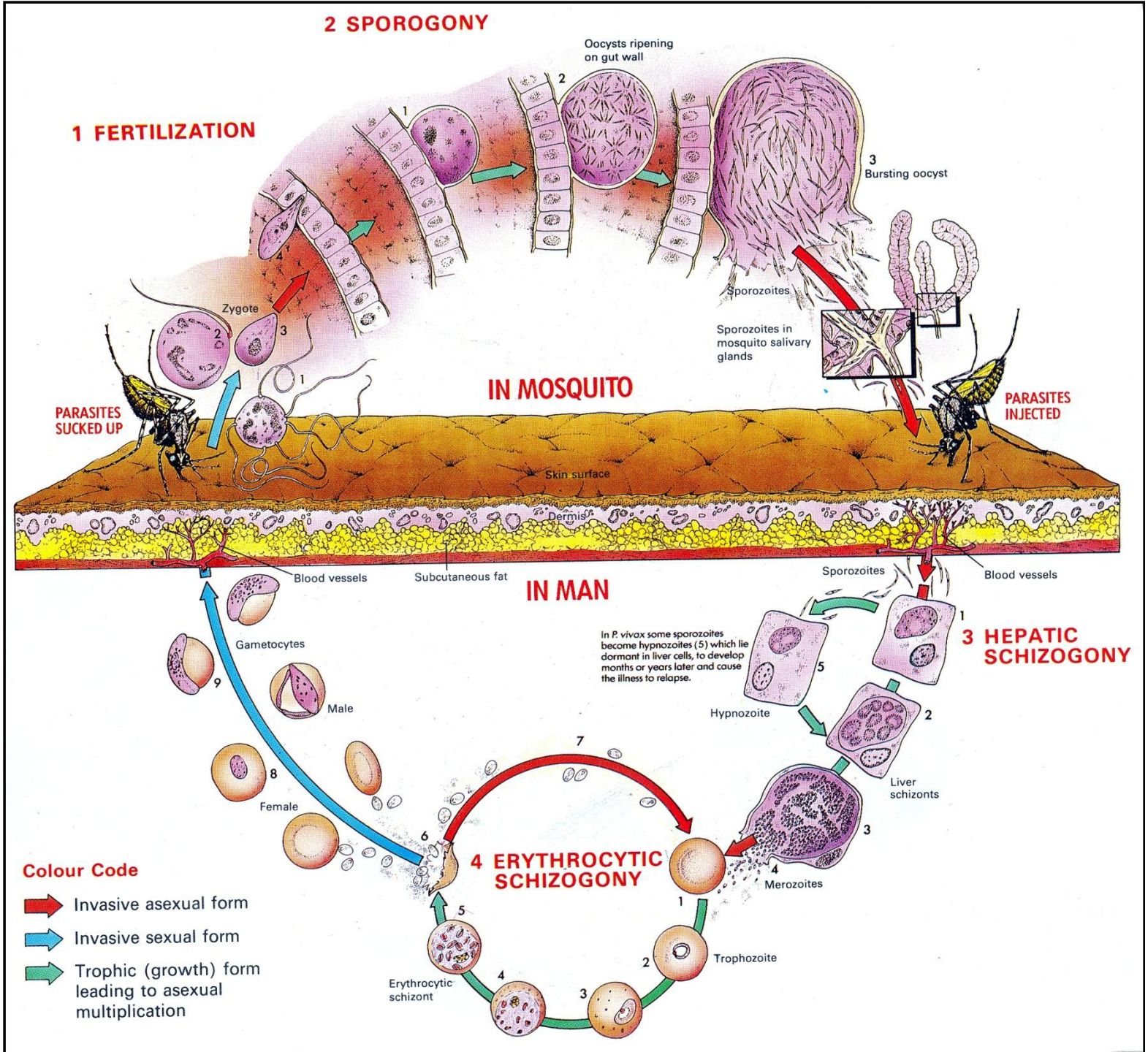
2 SPOROGONY
Oocysts ripening on gut wall
1 FERTILIZATION
3 Bursting oocyst
Sporozoites
Sporozoites in mosquito salivary glands
Zygote
IN MOSQUITO
PARASITES SUCKED UP
PARASITES INJECTED
Skin surface
Dermis
Blood vessels
Subcutaneous fat
IN MAN
Sporozoites
Blood vessels
3 HEPATIC SCHIZOGONY
In P. vivax some sporozoites become hypnozoites (5) which lie dormant in liver cells, to develop months or years later and cause the illness to relapse.
Hypnozoite
Liver schizonts
Merozoites
Gametocytes
Male
Female
4 ERYTHROCYTIC SCHIZOGONY
Trophozoite
Erythrocytic schizont
Colour Code
Invasive asexual form
Invasive sexual form
Trophic (growth) form leading to asexual multiplication

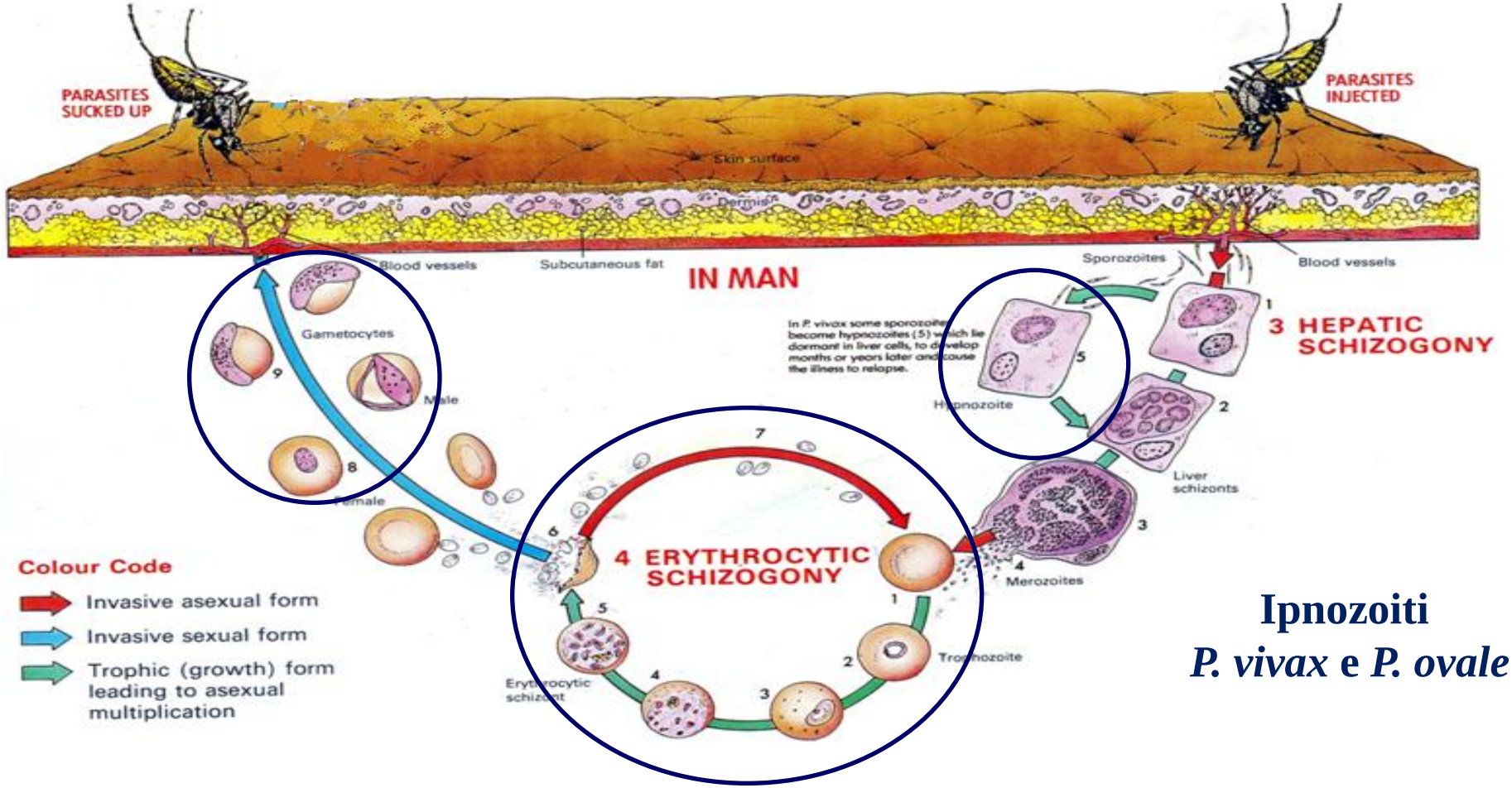

Ipnozoiti
P. vivax* e *P. ovale

Forme diagnostiche nel sangue

Trofozoiti
Schizonti eritrocitari
Merozoiti extraeritrocitari (rari)
Gametociti

Raccolta dei campioni (1)

- Classicamente si ritiene che il prelievo andrebbe eseguito alcune ore dopo l'attacco febbrile, quando avviene la "rottura" degli schizonti e quindi sono presenti numerosi trofozoiti giovani all'interno delle emazie.
- Nella pratica la ricerca si impone quando è presente un sospetto clinico/epidemiologico di infezione, anche in assenza di febbre. Se negativa, la ricerca va ripetuta ogni 6-8 ore anche senza febbre.

Raccolta dei campioni (2)

- La malaria è l'unica vera urgenza in parassitologia: in 12-24 ore un soggetto non immune può passare da una discreta condizione psico-fisica ad uno stato di coma per malaria cerebrale da *P. falciparum.*
- L'urgenza è particolarmente necessaria per:
  - soggetti non immuni quali coloro che non hanno vissuto in zone endemiche (italiani o figli di immigrati nati in Italia);
  - immigrato semi-immune con sintomatologia da oltre 5-7 giorni;
  - immigrata in gravidanza.

Malaria: diagnosi di laboratorio

Metodi diretti

- **Esame microscopico su “striscio sottile” e “goccia spessa”. E’ il gold standard.**
- QBC Test (fluorocromi).
- Test immunocromatografici (TDR).
- Tecniche di amplificazione acidi nucleici (NAAT)

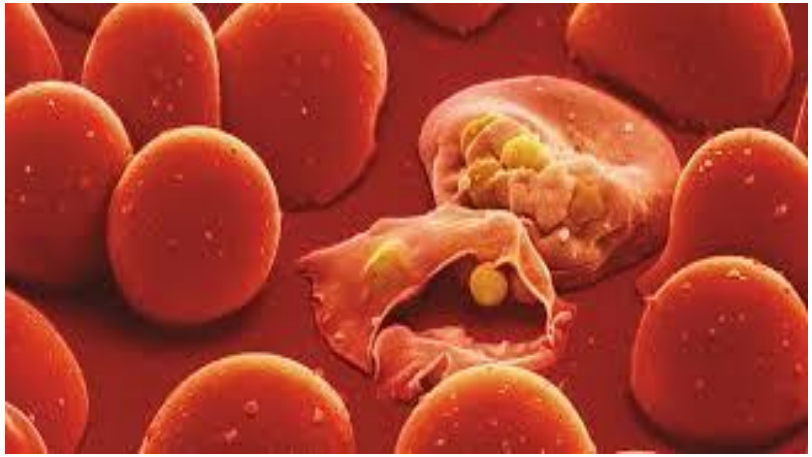

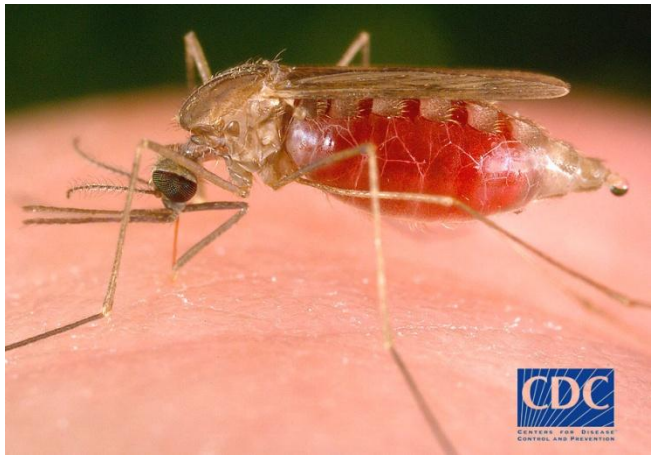

Malaria

Esame microscopico

1. Sangue venoso periferico con anticoagulante (EDTA)
2. Sangue capillare da puntura del polpastrello (mai il pollice) o del lobo auricolare o dell'alluce nei neonati (mai il tallone)

Stricio sottile

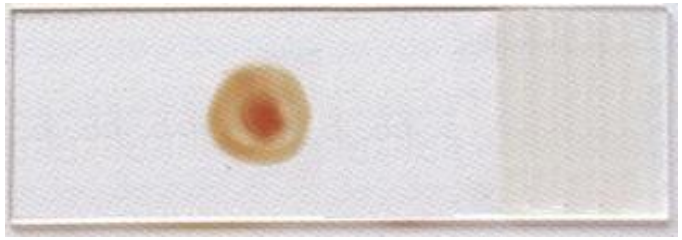

Goccia spessa

Raccolta campione per parassiti ematici
Malaria

Se si utilizza sangue venoso in EDTA

I prelievi devono essere trasportati in laboratorio nel più breve tempo possibile (al massimo entro 1 ora dal prelievo)

Allestire i vetrini al massimo entro 1 ora dall'arrivo in laboratorio.

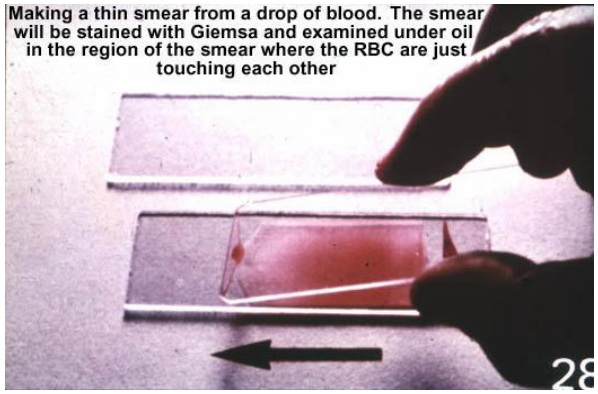

Dopo 24 ore a 4° C il numero di parassiti può diminuire del 50%.
Dopo 2 ore si hanno alterazioni nella morfologia sia dei parassiti sia delle emazie parassitate.

Goccia spessa



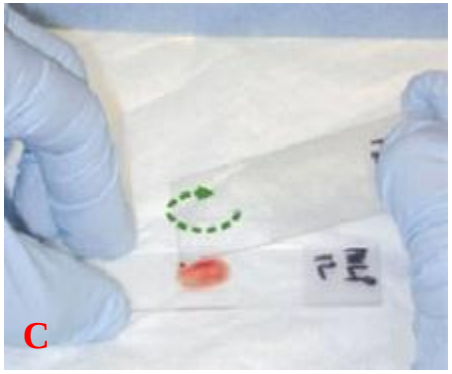

1. Dopo la puntura , appoggiare delicatamente il dito sul vetrino e raccogliere una piccola goccia di sangue (circa 10-15 µL).

oppure

1. Con un'ansa deporre una piccola goccia (10-15 µL) di sangue da EDTA su un vetrino portaoggetti.
2. Con l'angolo di un altro vetrino ruotare la goccia, **grattando leggermente la superficie del vetrino per favorire l'aderenza**, per 1-2 minuti per defibrinare il sangue (se capillare) in modo da ottenere un disco di 1-1,5 cm di diametro.

Il campione migliore è quello da sangue capillare

Asciugatura della Goccia Spessa

Da sangue capillare

- È asciutta dopo circa 30-40 minuti.

Da sangue venoso in EDTA

- Deve asciugare per almeno 18-24 ore.
- In caso di urgenza, se il vetrino è stato preparato con il metodo del grattamento, si può far asciugare in termostato a 37° C per 1,5 - 3 ore.

La goccia spessa NON si fissa con alcool o con il calore

Striscio sottile



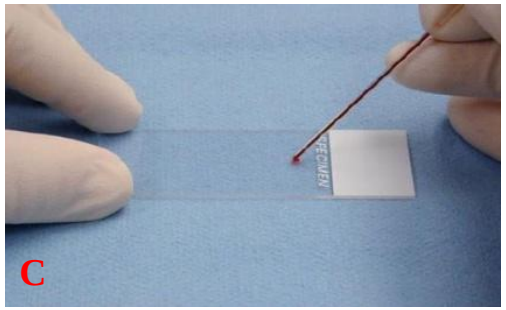

1. Dopo la puntura del polpastrello, appoggiare delicatamente il dito sul vetrino e raccogliere una **piccolissima** goccia di sangue (circa 2 μL).

oppure

1. Con un'ansa o una micropipetta porre una **piccolissima** goccia di sangue da EDTA (circa 2 μL) su un vetrino.

2. Appoggiare il bordo corto di un altro vetrino davanti alla goccia di sangue, l'angolo formato deve essere di circa 45°.

3. Far scivolare il vetrino verso la goccia di sangue.

4. Spingere il vetrino in avanti con un movimento regolare, abbastanza lento, mantenendo la pressione necessaria affinché il sangue formi un uniforme striscio sottile.

Striscio sottile

- Far asciugare all'aria.

Mai asciugare con il calore.

- Fissare lo striscio con alcool metilico per ~ 10 secondi. Si può fare immergendo il vetrino nell'alcool o ricoprendolo con alcune gocce d'alcool per mezzo di una pipetta.

Deve essere possibile esaminare i bordi e le frange dello striscio ove è più facile osservare le emazie parassitate



Colorazione di Giemsa

L'OMS racommanda la colorazione di Giemsa

- Il colorante di Giemsa è un colorante tipo Romanowsky.
- È una miscela stabilizzata di **eosina**, che colora la cromatina del parassita e le granulazioni in rosa-rosso, e di **blu di metilene** che colora il citoplasma parassitario in azzurro.
- L'acqua di diluizione del colorante deve avere un pH ben definito: **neutro** o vicino alla neutralità tra pH 7 e 7,4 (7,2 ± 0,2) che aiuta a garantire una colorazione di buona qualità.

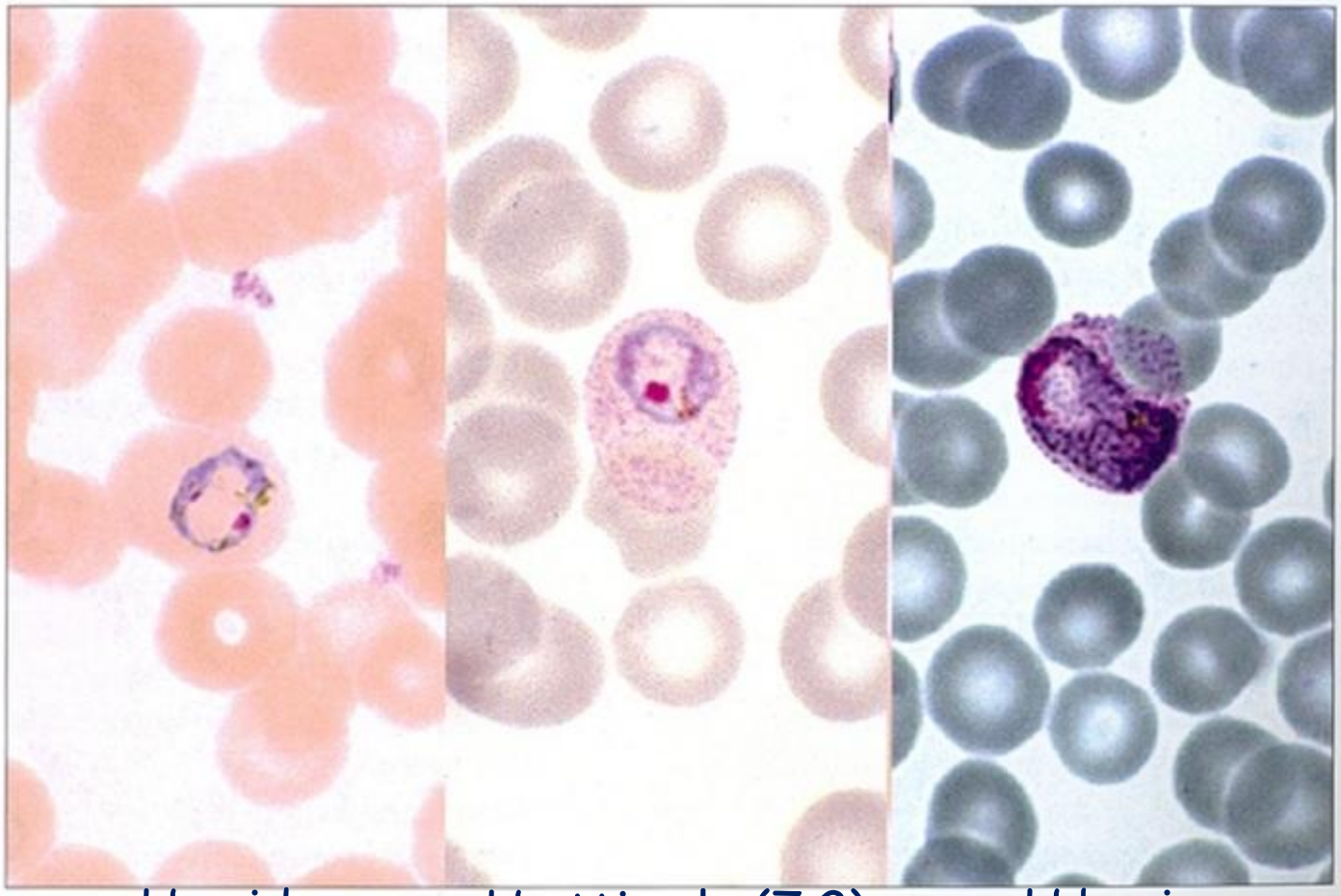

pH acido pH ottimale (7,2) pH basico

La qualità della colorazione è cruciale per la correttezza della diagnosi.

Acqua tamponata pH 7,2

Acqua tamponata pH 7,2

- Potassio diidrogeno fosfato (KH_2PO_4) 0,7 g
- Idrogeno fosfato di disodio (Na_2HPO_4) 1,0 g
- Acqua distillata a 1 Litro

Verificare il pH con un pHmetro

- Se il pH è al di sotto di 7,2, alzarlo con una piccola quantità (goccia a goccia) di Na_2HPO_4 al 2%. Se è superiore a 7,2 abbassarlo con KH_2PO_4 al 2%.

Idrogeno fosfato di disodio <u>al 2%</u>: Na_2HPO_4 2,0 g
Acqua distillata 100 mL

Potassio diidrogeno fosfato <u>al 2%</u>: KH_2PO_4 2,0 g
Acqua distillata 100 mL

Conservare tutto a 4°- 8° C
o in un luogo fresco al riparo dalla luce del sole

Acqua oligominerale

- L'acqua temponata può essere sostituita da diverse acque oligominerali con pH 7-7,4 alla fonte.
  In particolare con l'acqua di **EVIAN®** fonte Cachat che ha un pH di 7,2-7,3

- Ma anche con altre acque a pH 7,2 ad esempio:

Abruzzo

Lombardia

Liguria

Togo



Irlanda

Galles

Il pH va comunque verificato con il pHmetro

L'acqua minerale è meno costosa dell'acqua distillata tamponata

Tempi di colorazione

- Giemsa diluito al 3% (40-60 minuti)
- Giemsa diluito al 10% (10-15 minuti)

Con l'esperienza si apprenderanno i tempi esatti per ottenere una buona colorazione

I risultati qualitativamente migliori si ottengono con una colorazione lenta

Colorazione di Giemsa

3%: Giemsa 1,5 mL + Acqua Tamponata 48,5 mL

10%: Giemsa 5 mL + Acqua Tamponata 45 mL

1. Immergere i vetrini in una vaschetta per colorazioni contenente la soluzione di Giemsa e colorare per 40-60 minuti se Giemsa 3% oppure 10-15 minuti se Giemsa al 10%.
2. Al termine versare delicatamente dell'acqua di fonte nella vaschetta per far risalire la pellicola iridescente che si forma alla superficie del colorante.
3. Versare delicatamente il colorante e risciacquare con acqua di fonte.
4. Eliminare l'acqua delicatamente.
5. Risciacquare di nuovo e eliminare l'acqua delicatamente.



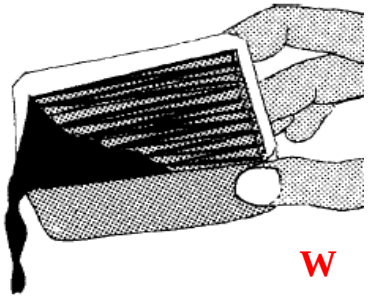

Colorazione di Giemsa

La pellicola iridescente che si forma alla superficie del colorante può "sporcare" i preparati e disturbare la lettura dei vetrini. È possibile evitare la formazione della pellicola aggiungendo alla soluzione di Giemsa 2 goccie di Triton X-100 al 5% (surfactante).

In questo caso è possibile:

1. Estrarre direttamente i vetrini dalla vaschetta contenente il colorante.
2. Lavarli immergendoli in un'altra vaschetta contenente acqua di fonte.
3. Eliminare l'acqua e sciacquare di nuovo con altra acqua.
4. Togliere dalla vaschetta i vetrini, uno alla volta e metterli ad asciugate in posizione verticale.
5. Pulire bene il retro dei vetrini con un batuffolo di cotone imbevuto con alcool.





Colorante di Giemsa

Importante

- La soluzione madre di Giemsa deve essere conservata in un luogo fresco al riparo dalla luce.

- La soluzione di lavoro di Giemsa deve essere preparata di volta in volta e **deve essere cambiata ad ogni colorazione**.

Lettura microscopica dello Striscio sottile (1)

- Osservare lo striscio a piccolo ingrandimento per individuare le zone ove le emazie sono disposte su un unico strato e per individuare eventuali “grandi” parassiti ematici (ad es. microfilarie).

Quindi

- Esaminare attentamente il preparato a 1000 ingrandimenti in immersione.

Lettura microscopica dello Striscio sottile (2)

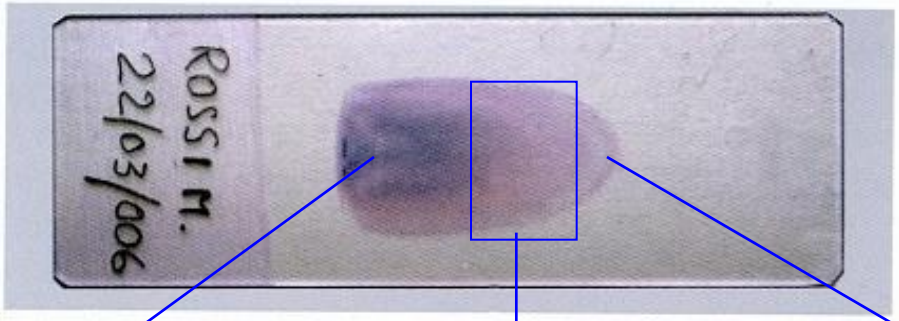

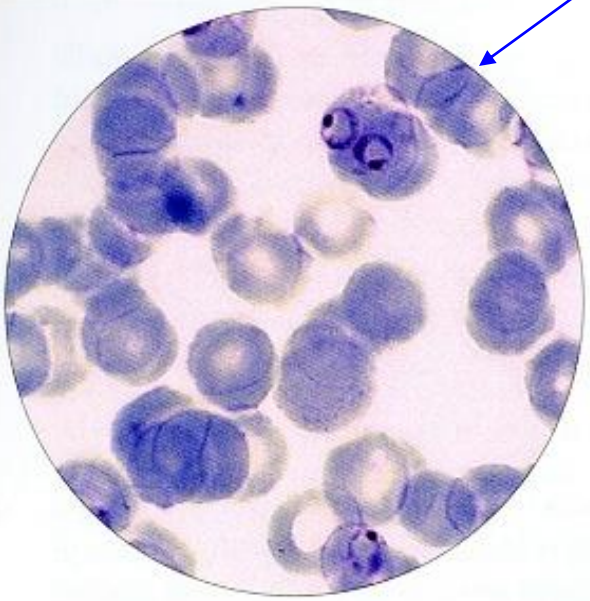

Emazie troppo addensate
Sono impilate

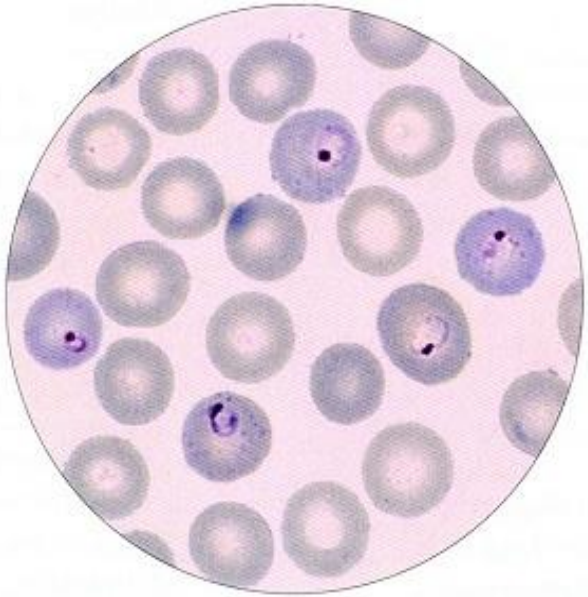

Zona di lettura ottimale

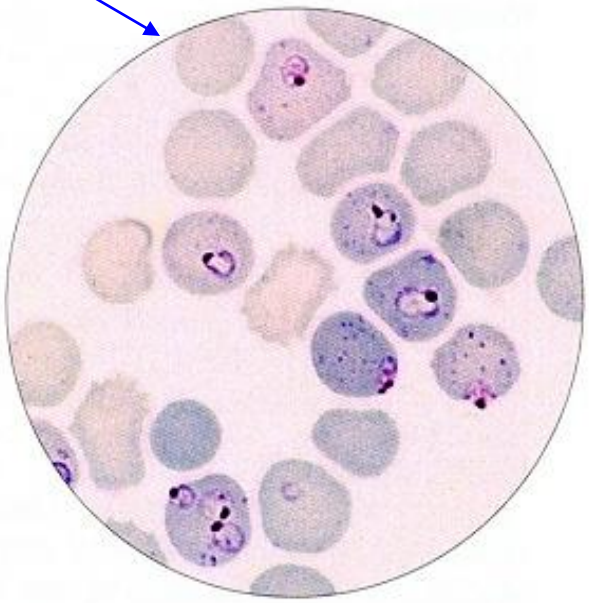

Emazie troppo rade

Lettura microscopica dello Striscio sottile (3)

- Durante l'osservazione microscopica si deve seguire un percorso ben definito per evitare di girare intorno ad una stessa area, continuando ad osservare sempre gli stessi campi microscopici.

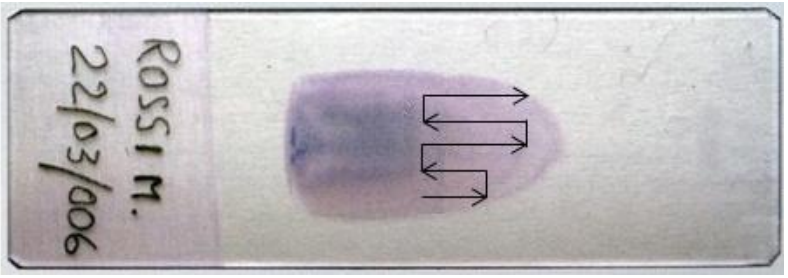

- Prima di ritenere negativo un preparato osservare almeno 600-800 campi a 1000 ingrandimenti (*).
- Se il preparato è positivo e la specie è stata identificata quantificare la parassitemia.

(*) Ogni campo microscopico contiene circa 200 emazie, 600 campi corrispondono a un volume di circa 0,2 µL di sangue

Striscio Sottile

Sensibilità

100 parassiti per µL di sangue (Parassitemia ≈ 0,002).

Vantaggi

- rapidità di esecuzione;
- più facile l'identificazione di specie;
- facile valutazione dell'indice di parassitemia.

Svantaggi

- tempi lunghi di osservazione;
- minor sensibilità rispetto a goccia spessa.

Per ottenere una sensibilità pari a quella che si ottiene osservando per 10 minuti una goccia spessa si deve esaminare lo striscio sottile per almeno 30 minuti.

Lettura microscopica della Goccia spessa (1)

- Osservare il preparato a piccolo ingrandimento per individuare le zone ove siano presenti numerosi leucociti (*) e per individuare eventuali “grandi” parassiti ematici (ad es. microfilarie).

Quindi

- Esaminare attentamente il preparato a 1000 ingrandimenti in immersione.

(*) Una densità di 15-20 leucociti per campo indica uno spessore soddisfacente della goccia spessa. I preparati con meno leucociti necessitano di un esame più approfondito.

Lettura microscopica della Goccia spessa (2)

- Durante l'osservazione microscopica si deve seguire un percorso ben definito per evitare di girare intorno ad una stessa area, continuando ad osservare sempre gli stessi campi microscopici.

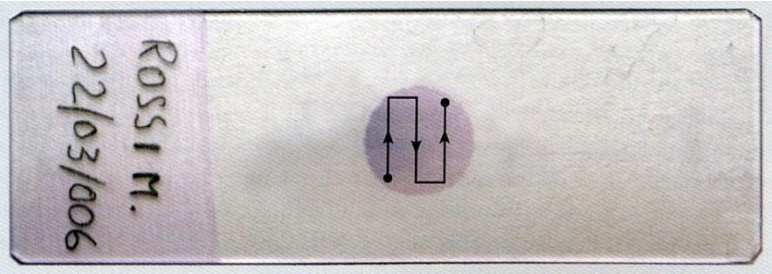

- Prima di ritenere negativo un preparato osservare almeno 100 campi contenenti circa 20 leucociti cadauno.
- L'esame di 100 campi in immersione prende circa 10 minuti.

Nei pazienti non immuni può essere necessario esaminare almeno 300 campi se non l'intero vetrino.

Goccia spessa

- Lo sfondo del preparato deve apparire di colore rosa/grigio chiaro, tale colore è causato dalla lisi degli eritrociti.
- I nuclei dei leucociti appaiono di colore viola scuro (quasi nero).
- I parassiti malarici appaiono con cromatina color porpora (violetto) e citoplasma azzurro pallido.

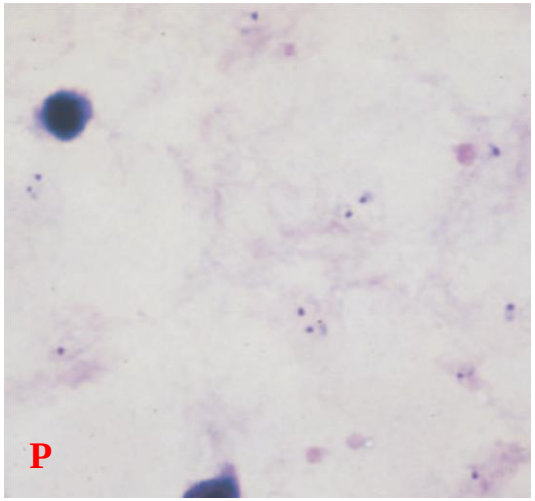

P. falciparum

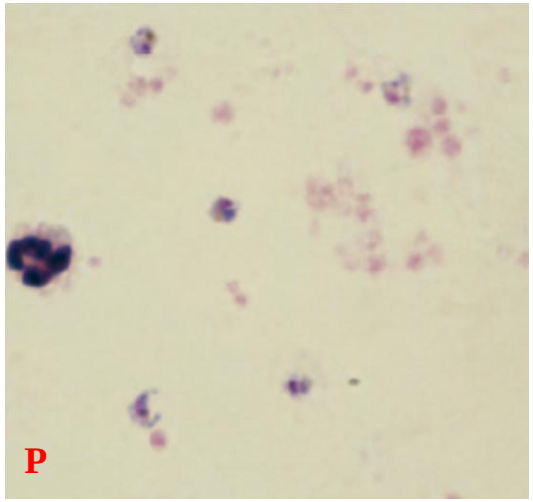

P. malariae

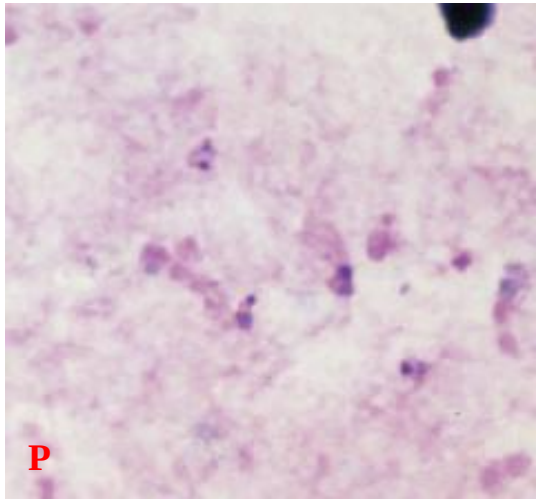

P. ovale

Goccia Spessa

Sensibilità

Quando esaminati almeno 100 campi a 1000x
10 parassiti per µL di sangue (Parassitemia ≈ 0,0002%)

Vantaggi

- permette l'osservazione di una maggiore quantità di sangue;
- vi sono da 10-20 volte (in media 15) più parassiti per campo microscopico rispetto allo striscio sottile.

Svantaggi

- deve asciugare molto bene prima di essere colorata;
- la lettura può essere difficoltosa per occhi non esperti:
  - la morfologia dei plasmodi può modificarsi;
  - non vi sono le emazie (emolizzate) la cui morfologia è molto utile per l'identificazione;
  - le granulazioni Maurer sono assenti quelle di Schüffner e di James sono incostanti;
  - dunque la diagnosi di specie è molto più difficile.

Quantificazione della densità parassitaria

- Il calcolo della densità parassitaria (parassitemia) è indispensabile per le infezioni da *P. falciparum* e da *P. knowlesi*, ma è utile anche per le altre specie soprattutto per il follow up dopo trattamento.
- La gravità dell'attacco malarico è legata al numero delle emazie parassitate.
- Una malaria da *P. falciparum* è considerata severa quando il numero di emazie parassitate è superiore a 100.000/μL (>2% di emazie parassitate), l'acccesso pernicioso è probabile al di sopra di 150.000/μL (3%).
- Una parassitemia superiore a 400.000/μL (>8%) è un elemento prognostico molto sfavorevole.

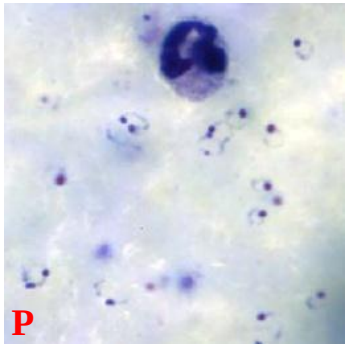

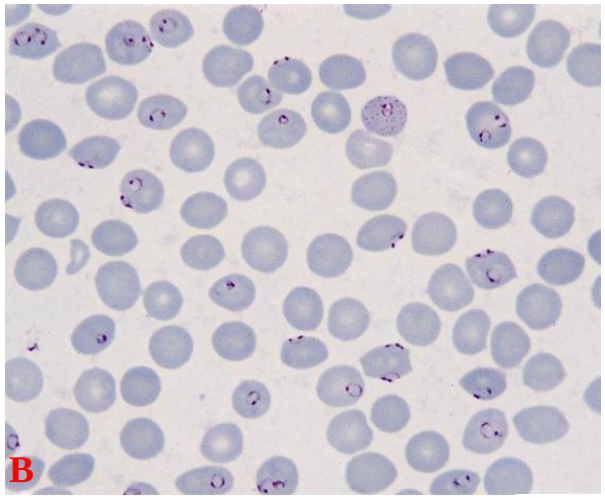

Quantificazione della Parassitemia con lo Striscio sottile (1)

Indice di parassitemia

- Contare il numero totale di emazie e il numero di emazie parassitate in circa 10 campi microscopici; contare almeno 1.000 emazie.
- Stabilire la percentuale:

$$\frac{\textbf{Numero di emazie parassitate}}{\textbf{Numero totale di emazie contate}} \textbf{ x100 = \% di emazie parassitate}$$

- Se la parassitemia è bassa (<1%) contare almeno 2.000 emazie.
- Un campo microscopico in immersione contiene circa 100-200 emazie (vanno comunque contate).

Quantificazione della Parassitemia con lo Striscio sottile (2)

- Contare le forme asessuate e non i gametociti.
- Contare le emazie parassitate e non il numero totale dei parassiti (alcune emazie possono essere poliparassitate).

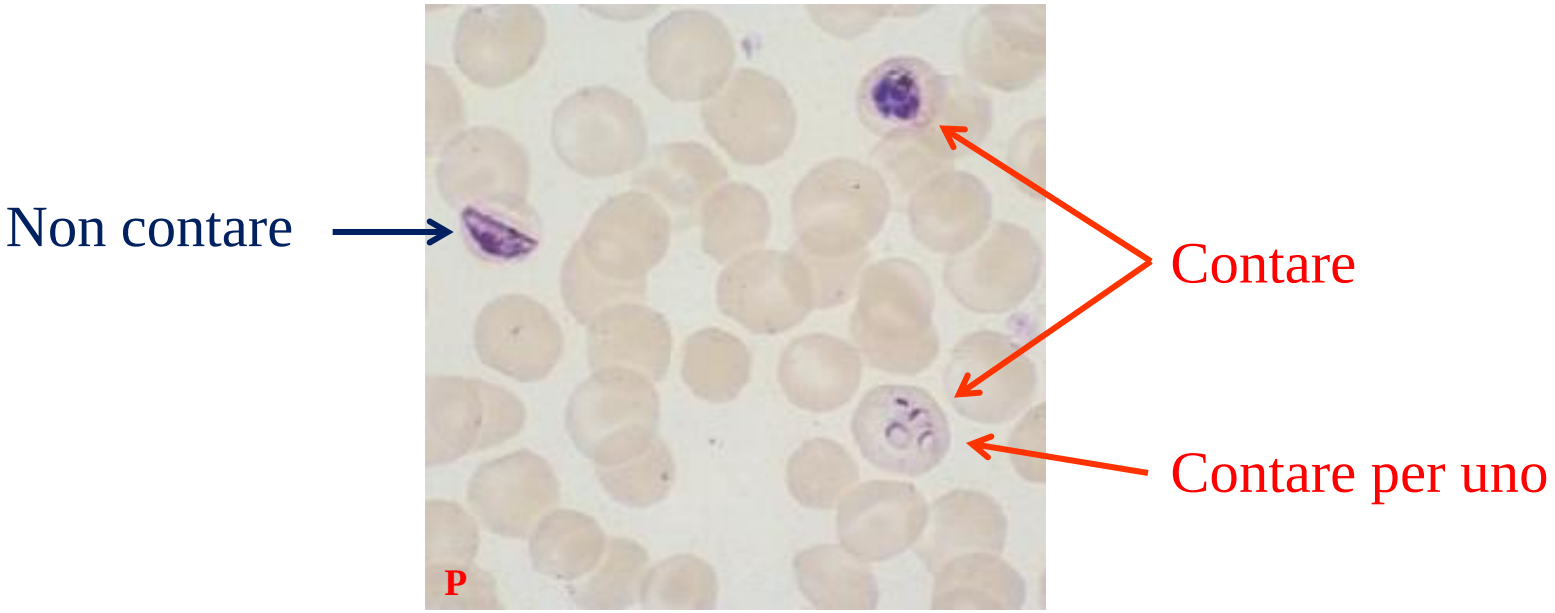

Quantificazione della Parassitemia con lo Striscio sottile (3)

È possibile trasformare la percentuale in numero di parassiti/μL con questa formula:

$$\frac{\text{\% di emazie parassitate x 5.000.000}}{100} = \text{Parassiti/}\mu\text{L}$$

(5.000.000 è il numero medio di emazie per microlitro di sangue)

Se è noto il numero di emazie/μL del paziente (*) si può calcolare:

$$\frac{\text{\% di emazie parassitate x N° di emazie/}\mu\text{L}}{100} = \text{Parasisiti/}\mu\text{L}$$

(*) emocromo

Identificazione di specie di *Plasmodium* (2)

Uso di tabelle con fotografie e di schemi disegnati

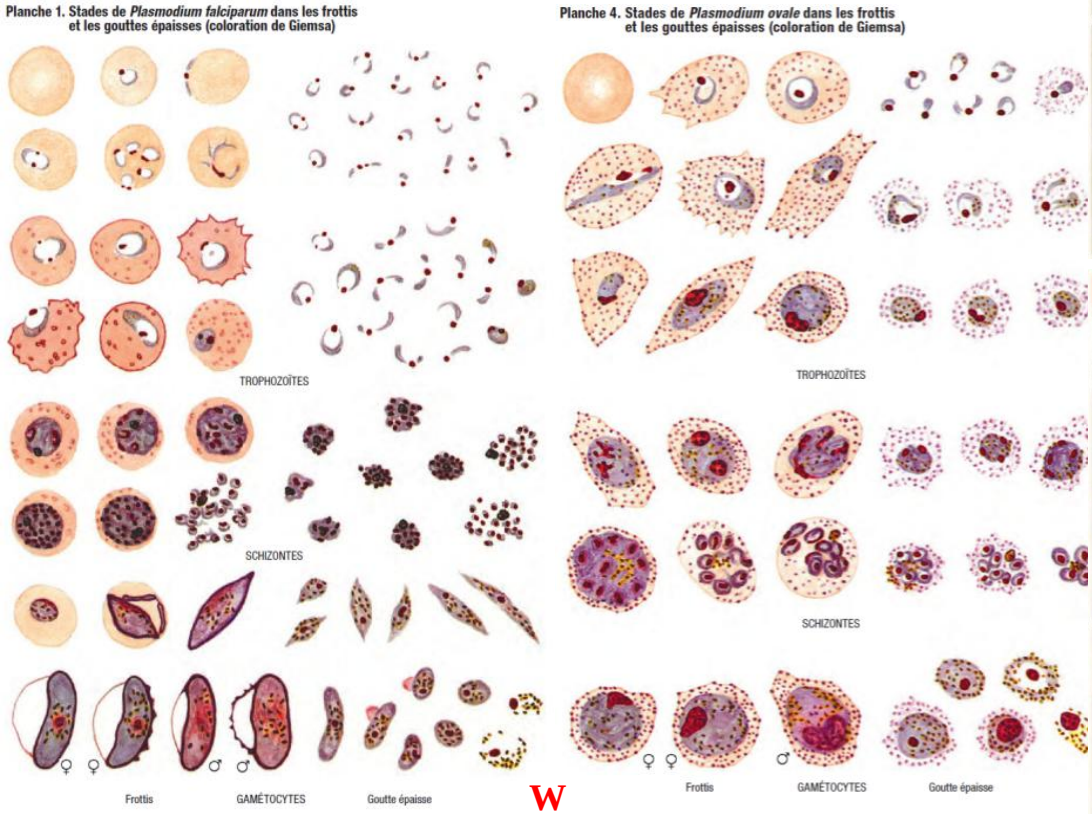

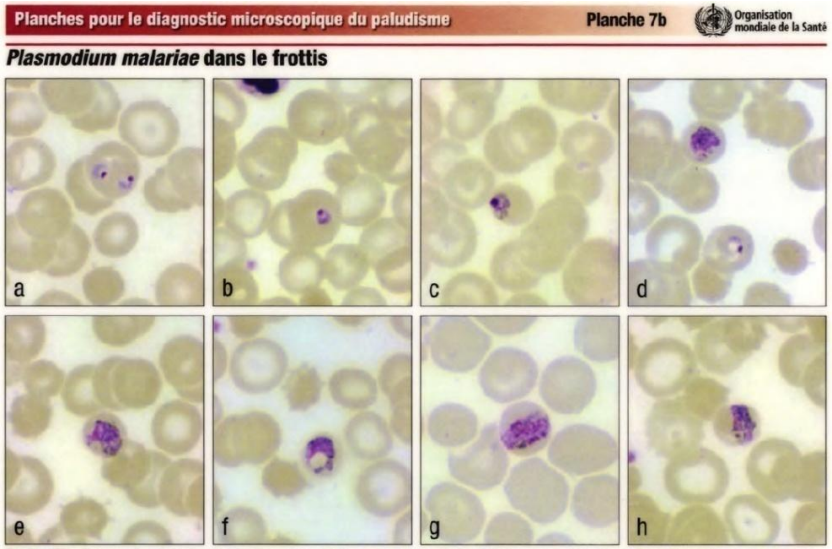

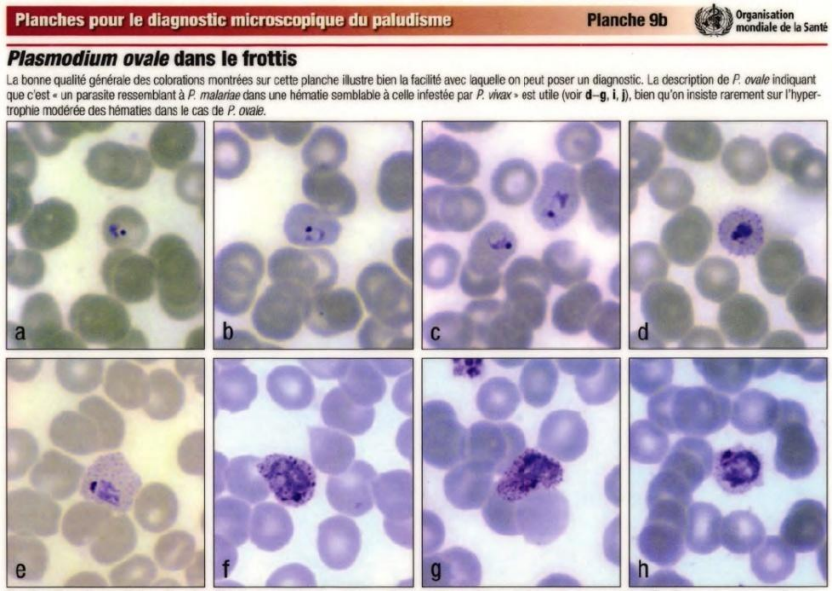

Tabella riepilogativa della morfologia delle specie di Plasmodi umani

	P. falciparum	*P. vivax*	*P. ovale*	*P. malariae*	*P. knowlesi*
EMAZIE PARASSITATE	Grandezza normale; A volte presnti macchie di Maurer	Grandezza aumentata (reticolociti ed emazie giovani); Granulazioni di Schüffner	Grandezza normale o leggermente aumentata (emazie giovani); Può essere ovale e fimbriata (nel 30-85% dei casi); Granulazioni di James	Grandezza normale o diminuita (emazie anziane)	Grandezza normale o diminuita
TROFOZOITI GIOVANI (forme ad anello)	Piccoli, sottili; Spesso 2 forme o più per emazia; Frequenti le forme marginali (accolées) e/o appiattite sul bordo dell'emazia; Spesso 2 masse nucleari	Grandi con contorni irregolari; 1, ma a volte 2 grosse masse nucleari; Raramente 2 forme per emazia	Abbastanza grandi con contorni netti (compatto); Nucleo abbastanza grande	Compatti, contorni netti; 1 grande massa nucleare	Piccoli sottili; 1 to 2 prominent chromatin dots; Occasionalmente forme marginali (accolées) sul bordo dell'emazia; 1-2 grandi masse nucleari
TROFOZOITI ANZIANI	Più grandi del trofozoita giovane, in genere compatti; Presenza di macchie di Maurer e, raramente, di grani di pigmento	Grandi, forma ameboide; Citoplasma frammentato con piccoli grani di pigmento; Granulazioni di Schüffner	Grandi, rotondi, non d'aspetto ameboide; Grossi grani di pigmento bruno; Granulaioni di James	Compatti, rotondi o ovali, a volte in banda equatoriale (aspetto caratteristico). Molto pigmento bruno	Compatti, occasionalmente in banda equatoriale; Molto pigmento bruno
SCHIZONTI MATURI	Rari nel sangue periferico, ove sono segno di infezione grave; 12-24 merozoiti (nei vasi profondi)	Grandi; 16-24 merozoiti; Pigmento fine e sparso	Più piccoli di *P.vivax*; 8-16 merozoiti; Pigmento bruno	Piccoli; 6-12 contorno, spesso disposti a rosetta attorno a una massa di pigmento giallo-bruno	Piccoli; Fino a 16 grossi merozoiti disposti a volte a rosetta attorno a una massa di pigmento giallo-bruno
GAMETOCITI	A forma di "banana" o di "falce"; rare le forme rotonde/ovali; Pigmento abbondante al centro del gametocita femminile (azzurro), più diffuso nel maschile (rosa,lilla)	Grandi di forma rotondo-ovale; Le altre caratteristiche (pigmento, colore) simili a *P. falciparum*	Rotondi più piccoli di *P.vivax*, di frequente difficili da distinguere dai trofozoiti anziani; Nucleo spesso laterale; Le altre caratteristiche (pigmento, colore) simili a *P. falciparum*	Piccoli, tondo-ovali, compatti; Nucleo di solito laterale; Le altre caratteristiche (pigmento, colore) simili a *P. falciparum*	Possono riempire tutta l'emazia, tondo-ovali, compatti; Nucleo di solito laterale; Le altre caratteristiche (pigmento, colore) simili a *P. falciparum*
PARASSITEMIA	Può essere molto elevata; In caso di accesso pernicioso fino a 20% (1.000.000/µL) o più	Non troppo elevata Mediamente 0,4% (20.000/µL), molto di rado più di 2%	Non troppo elevata Mediamente 0,4% (20.000/µL), molto di rado più di 1%	Bassa; Mediamente 0,1% (5.000/µL), molto di rado più di 1%	Elevata; può arrivare al 4-5% (≈ 250.000/µL) o più
FORME ABITUALMENTE OSSERVABILI NEL SANGUE PERIFERICO	Trofozoiti; Gametociti	Trofozoiti; Schizonti; Gametociti	Trofozoiti; Schizonti; Gametociti	Trofozoiti; Schizonti; Gametociti	Trofozoiti; Schizonti; Gametociti

Da: Bernieri F., Crotti D., Galli D., Raglio A. *Manuale illustrato di diagnostica parassitologica*. Selecta Medica 2001 (modificata)

Identificazione di specie di *Plasmodium* con lo striscio sottile

Esaminare sia la morfologia delle emazie che quella dei parassiti

Emazie:

- grandezza (normale, aumentata, ridotta) e forma (normale, irregolare, ovale, sfrangiata);
- presenza o assenza di granulazioni (Schüffner: *P. vivax*, James: *P. ovale* , Sinton e Mulligan: *P. knowlesi*) o di macchie (Maurer: *P. falciparum*);
- numero di emazie parassitate (parassitemia).

Parassiti:

- dimensioni;
- forma e disposizione dei trofozoiti all'interno delle emazie;
- numero dei merozoiti negli schizonti maturi;
- forma dei gametociti;
- presenza contemporanea di più stadi di maturazione del parassita.

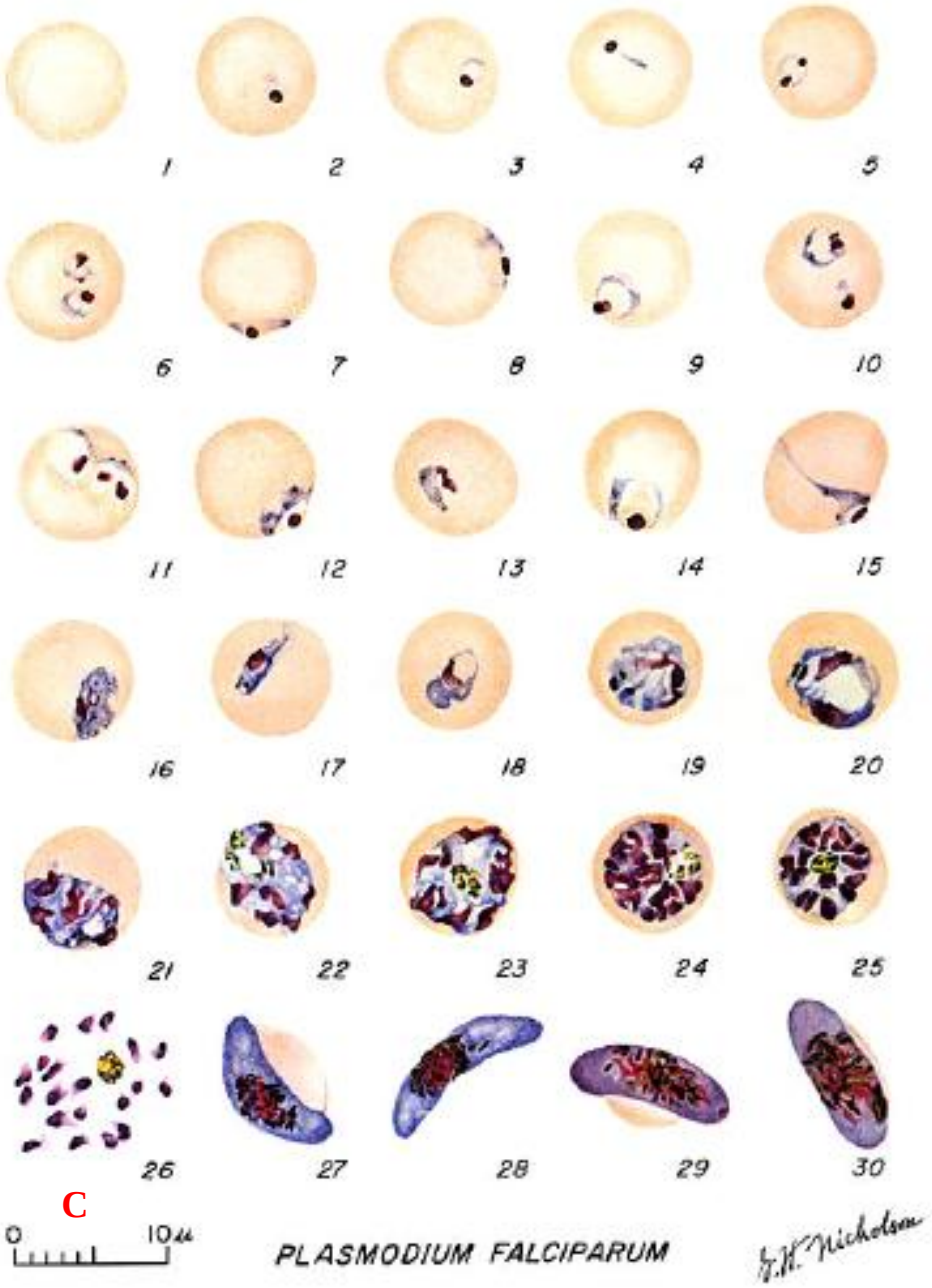

Plasmodium falciparum

1: Emazia normale;

2-10: Trofozoiti giovani (forme ad anello);

11-18: Trofozoiti anziani;

19-25: Schizonti;

26: Schizonte rotto che ha liberato i merozoiti;

27-28: Macrogametociti (femminili);

29-30: Microgametociti (maschili).

Plasmodium falciparum: emazie parassitate

- Grandezza normale. Ha un discreto valore diagnostico.
- Alcune emazie presentano delle macchie, chiamate di Maurer. Sono presenti in 9 casi su 10 di malaria da *P. falciparum* se lo stricio è stato stato colorato utilizzando acqua con un pH di circa 7,2. È un criterio diagnostico molto buono. Le macchie di Maurer non sono ben evidenti in tutte le emazie parassitate.
- Il poliparassitismo è frequente. Esso è presente anche con *P. knowlesi*, *P. vivax* e, più raramente, con *P. ovale*, dunque ha un valore diagnostico differenziale limitato.
- Parassitemia: può essere molto elevata; in caso di accesso pernicioso fino a 20% o più.

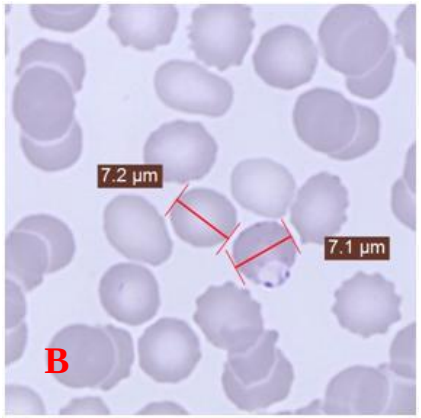

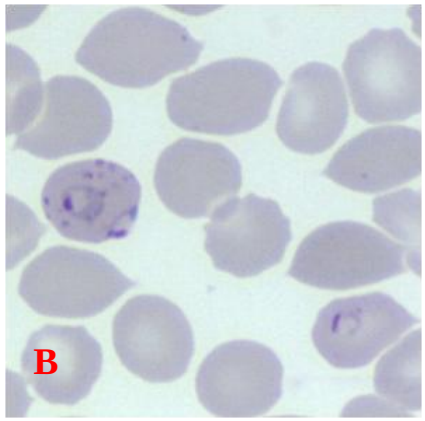

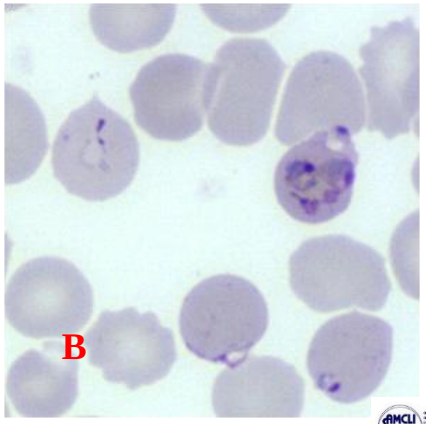

Trofozoiti di *Plasmodium falciparum*

Giovani

- Anelli di piccola taglia: 1/5 o 1/3 dell'emazia, sottili e delicati.
- La cromatina nucleare è sovente è costituit da 2 masse.
- Forme marginali: si osservano, praticamente, solo con *P. falciparum*. Il nucleo è posto al bordo dell'emazia (accolées).
- Forme appiattite: il trofozoite è appiattito sul bordo dell'emazia.
- Alcuni trofozoiti escono dal bordo dell'emazia, la maggior parte del trofozoita è situata al di fuori del bordo normale.

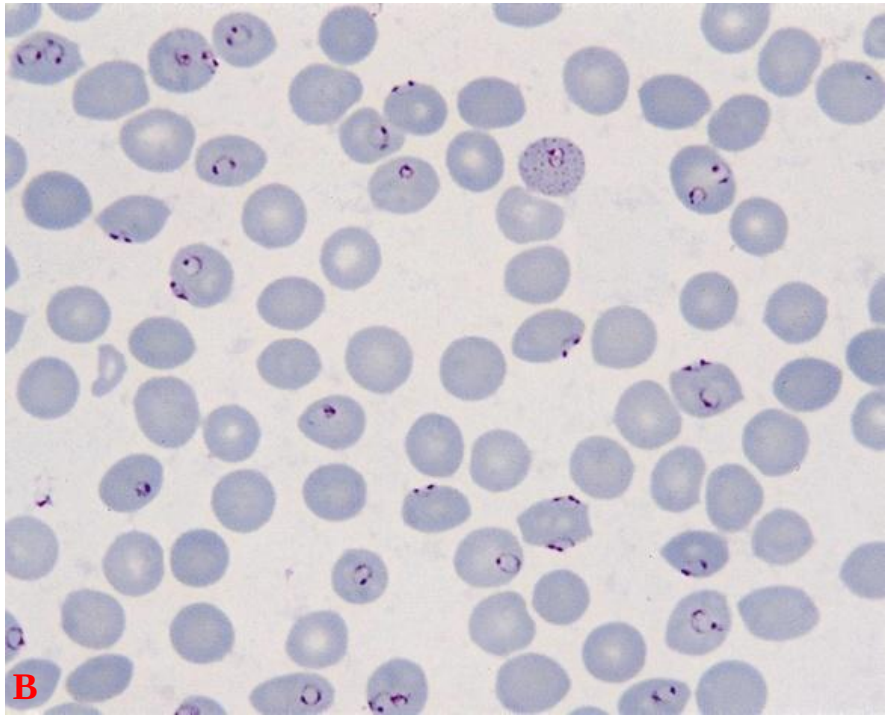

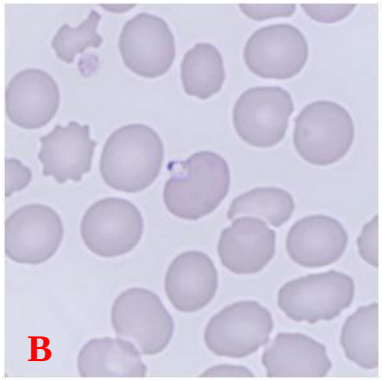

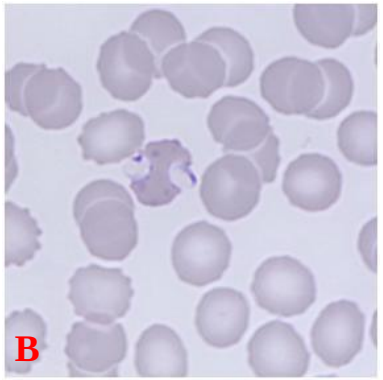

Trofozoiti di *Plasmodium falciparum*

Anziani

- I trofozoiti sono piccoli al momento dell'accesso febbrile (giovani), ma diventano più grandi nel periodo tra gli accessi (anziani).

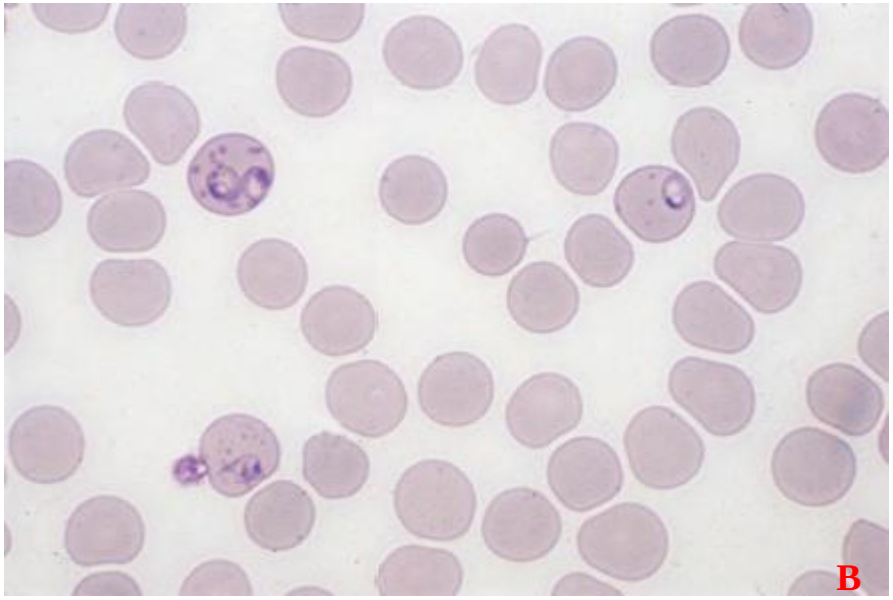

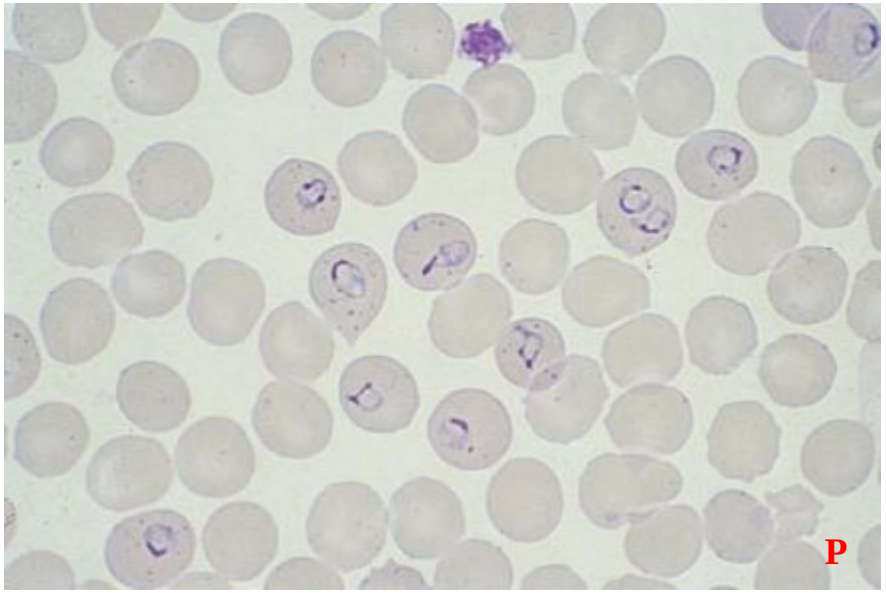

Schizonti di *Plasmodium falciparum*

- Come regola generale, non vi sono schizonti nel sangue periferico tranne che negli accessi perniciosi. Sono presenti in circa 7-10 % dei casi quando la parassitemia è inferiore a 5.000/µL (0,1%) e in circa il 60 % quando è superiore a 500.000/µL (10%).

- Lo schizonte maturo contiene 12-24 merozoiti. Ogni merozoita ha un citoplasma e un nucleo ben individualizzzabile.
  Il pigmento è riunito in un'unica massa.

Accesso pernicioso. Trofozoiti e schizonti in diversi stadi di maturazione

Schizonte scoppiato liberante i merozoiti

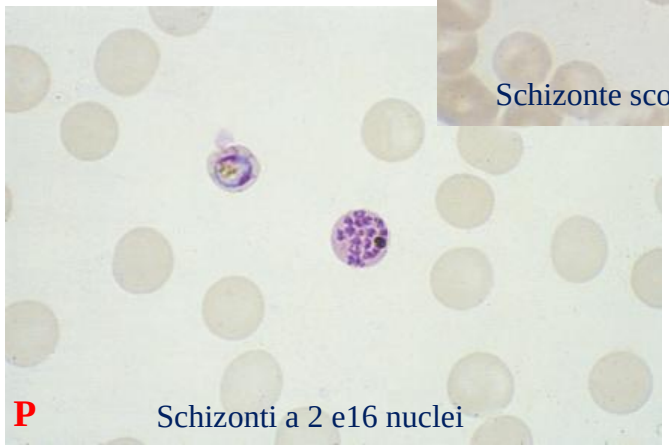

Schizonti a 2 e16 nuclei

Gametociti di *Plasmodium falciparum*

- Tipica forma a banana, a falce.
  - Macrogametocita (femminile): citoplasma blu con pigmento raccolto al centro e che ricopre il nucleo:
  - Microgametocita (maschile): citoplasma rosa/lilla con pigmento sparso in tutto il citoplasma.
- Non presentano macchie di Maurer.
- I gametociti possono assumere una forma ovale o anche rotonda.

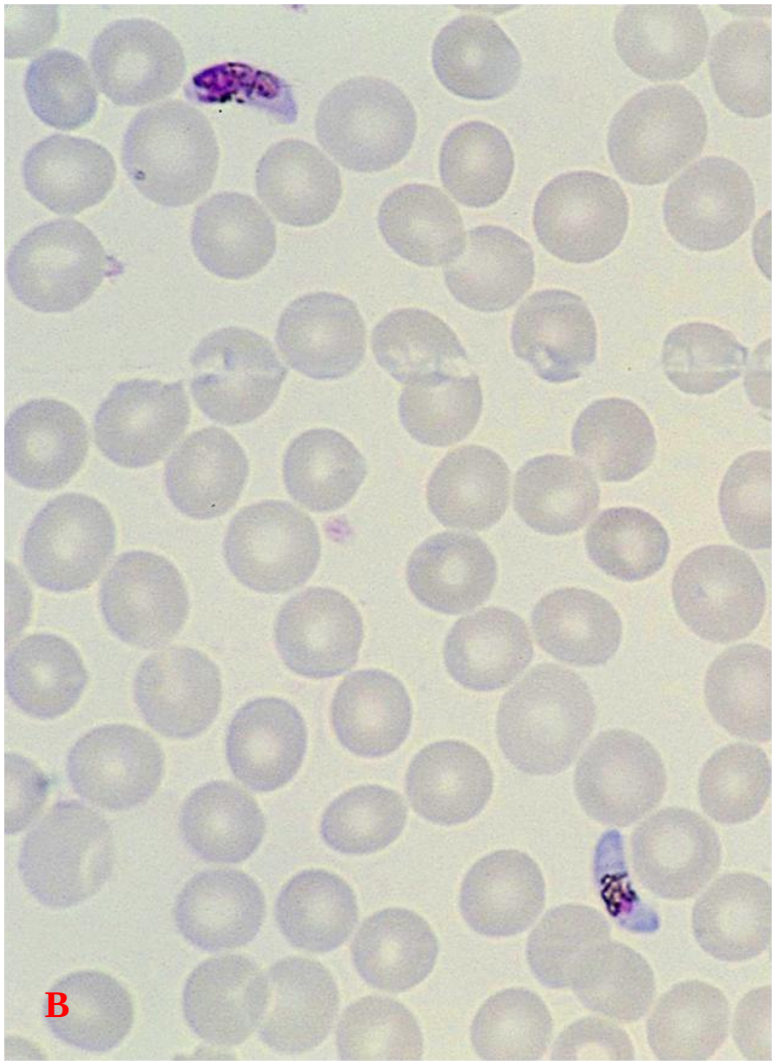

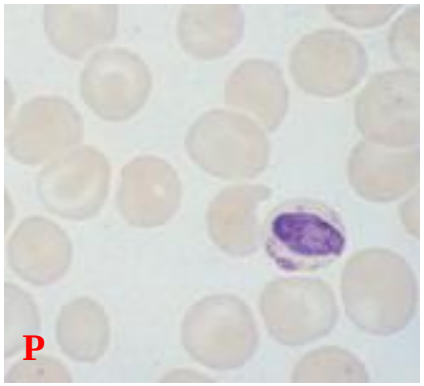

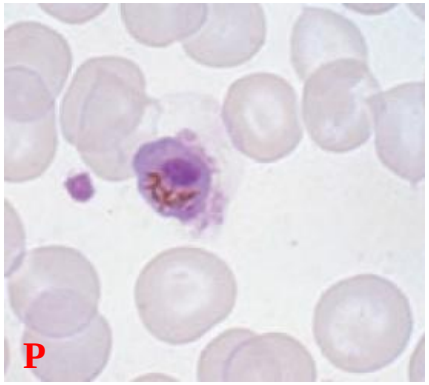

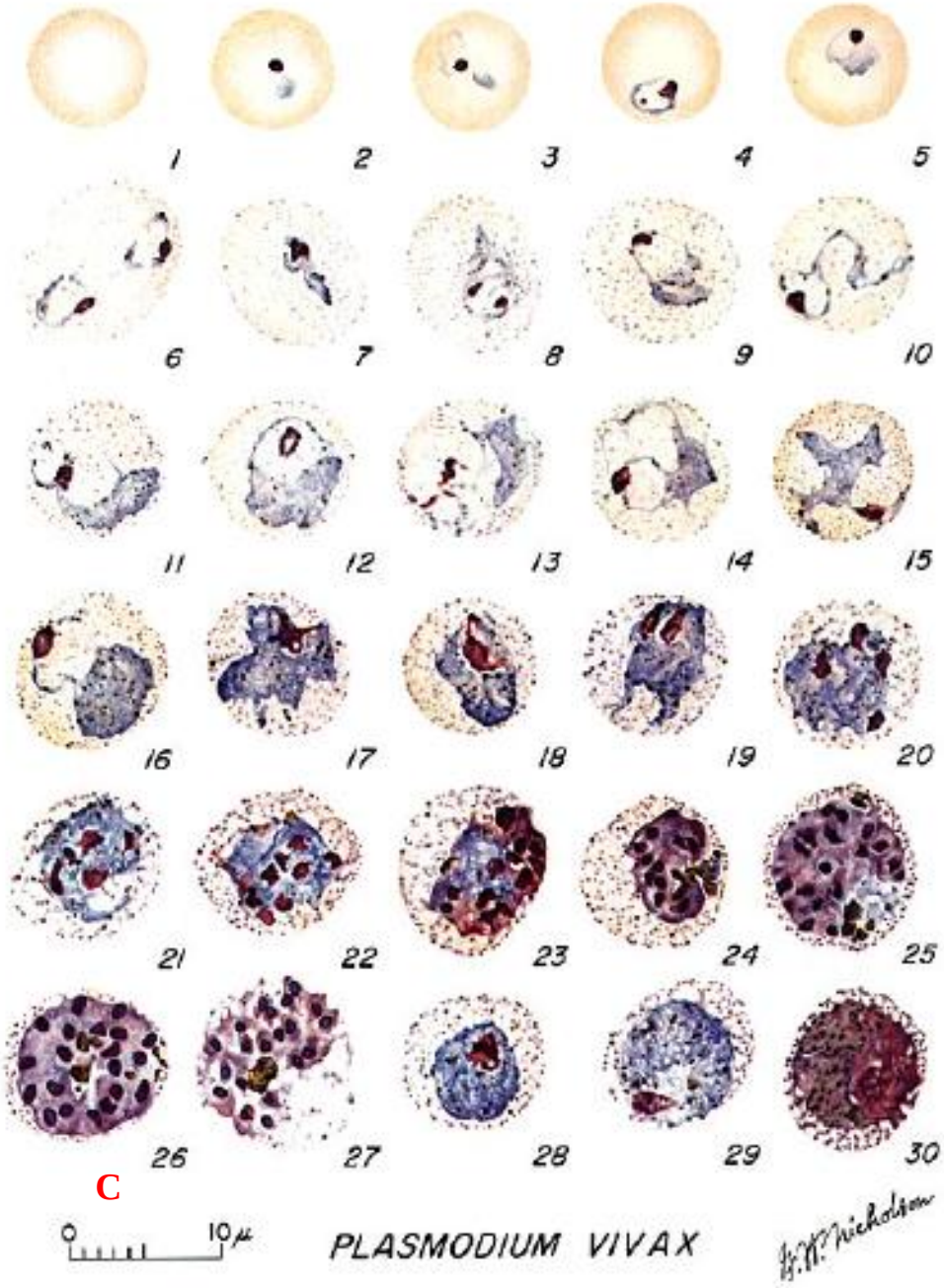

Plasmodium vivax

1: Emazia normale;

2-6: Trofozoiti giovani (forme ad anello);

7-18: Trofozoiti anziani;

19-27: Schizonti;

28-29: Macrogametociti (femminili);

30: Microgametociti (maschili).

Plasmodium vivax: emazie parassitate

- Dimensioni aumentate (1-1/2x). Questo ha un buon valore diagnostico.
- Hanno di sovente una forma irregolare (quadrangolare, trapezoidale).
- In tutti gli eritrociti parassitati, con l'eccezione di quelli che contengono un parassita troppo giovane, sono presenti le granulazioni di Schüffner (se colorati con dell'acqua a pH 7,2). L'emazia è riempita da piccoli grani molto netti di colore rosso. È uno dei migliori elementi diagnostici.
- Poliparassitismo possibile, ma più raro che con *P. falciparum*.
- Parassitemia: in media intorno a 0,4% (20.000/µL), molto di rado fino a 2% o poco più.

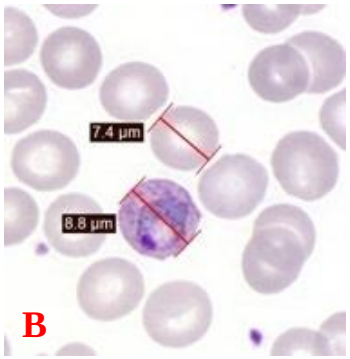

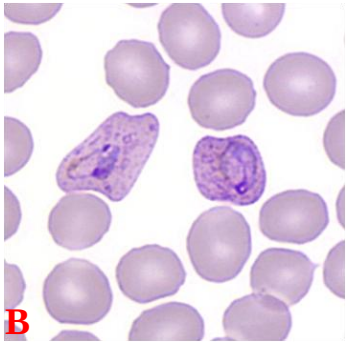

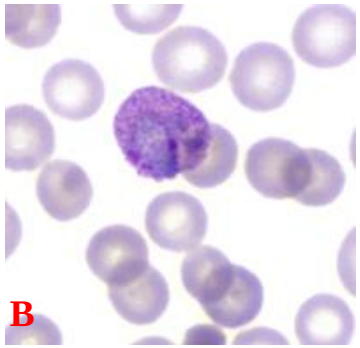

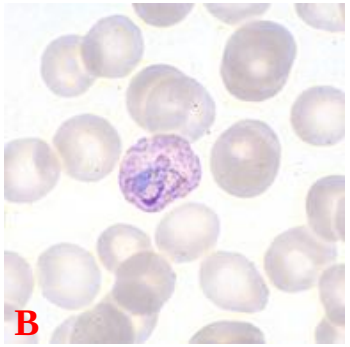

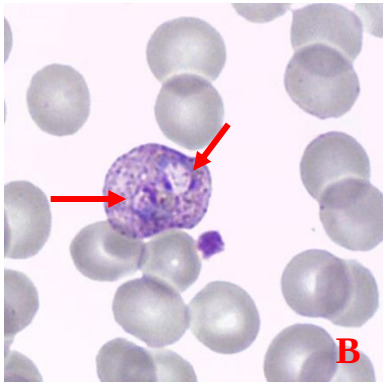

Trofozoiti di *Plasmodium vivax*

Giovani

- Anelli più grandi di quelli di *P. falciparum*. Il citoplasma è ugualmente più spesso e possiede un nucleo più grande. Non sono ancora visibile le granulazioni di Schüffner.

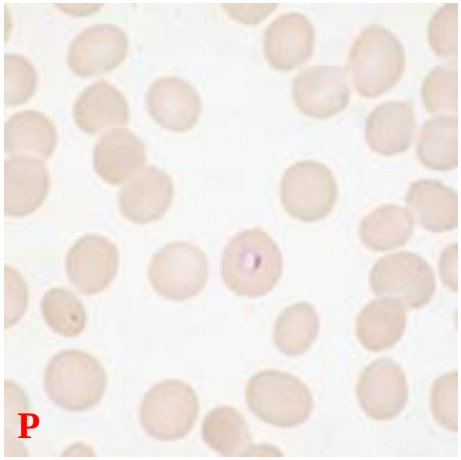

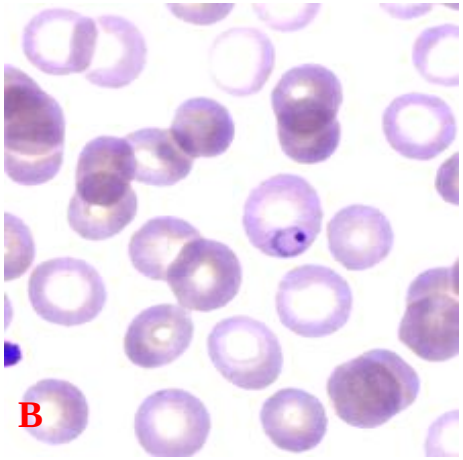

Anziani

- Il parassita si allunga, si deforma e diviene ameboide con pseudopodi.
- La cromatina nucleare è composta da uno o due blocchi irregolari.
- <u>Granulazioni di Schüffner molto numerose</u>.

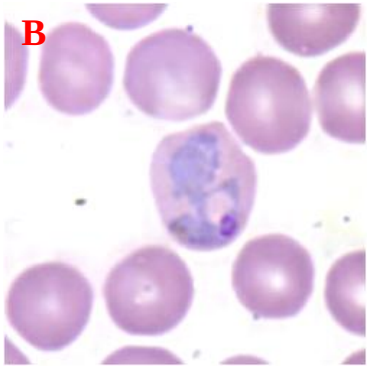

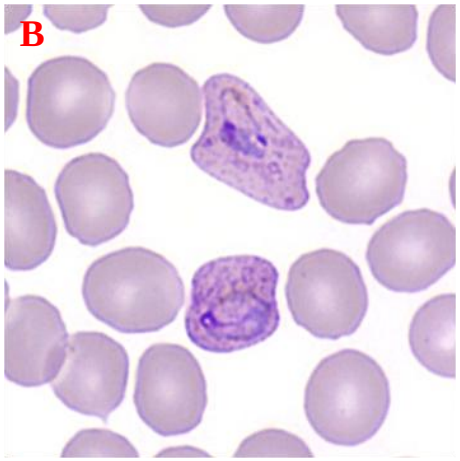

Assenza di granulazioni di Schüffner
Striscio mal colorato

Schizonti di *Plasmodium vivax*

Giovani

- Parecchie masse nucleari irregolari all'interno di un citoplasma poco vacuolato , di forma irregolare. Pigmento disperso.

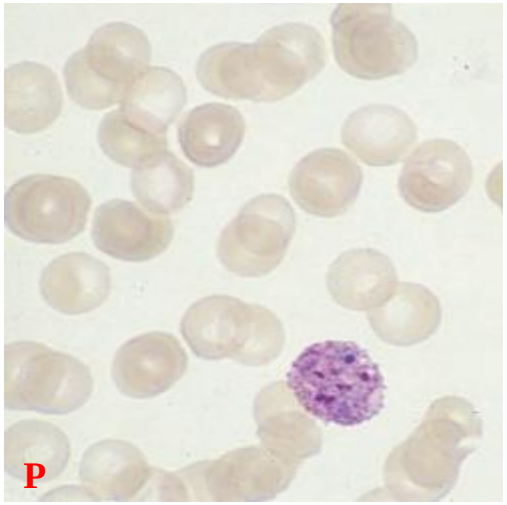

Schizonte a 6 nuclei

Maturi

- Gli schizonti riempiono completamente, o quasi, le emazie. Contengono16-18, fino a 24, merozoiti.

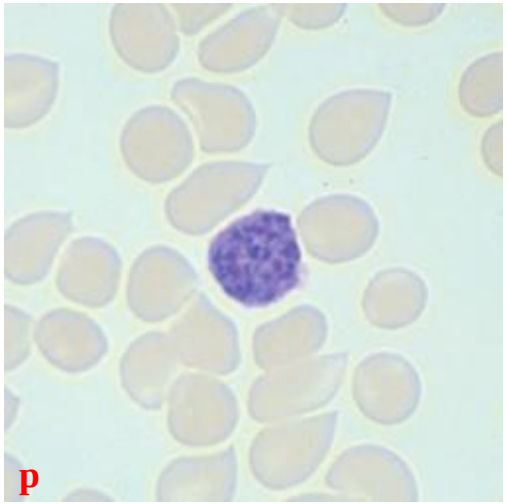

Schizonte maturo a 24 nuclei

Gametociti di *Plasmodium vivax*

- Forma rotonda o ovalare. Il gametocita maturo occupa quasi tutta l'emazia.
- Macrogametocita (femminile): citoplasma blu, pigmento disperso.
- Microgametocita (maschile): citoplasma rosa/lilla, pigmento disperso.

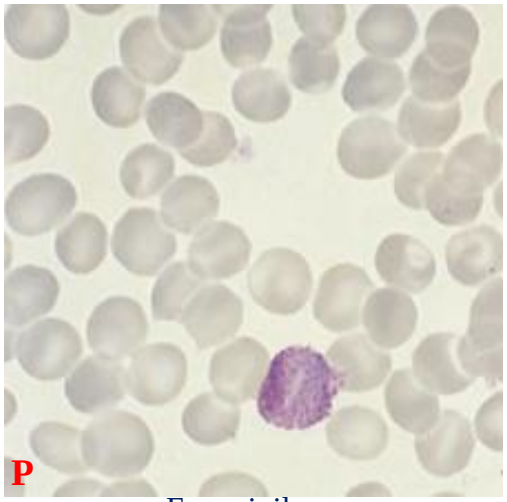

Femminile

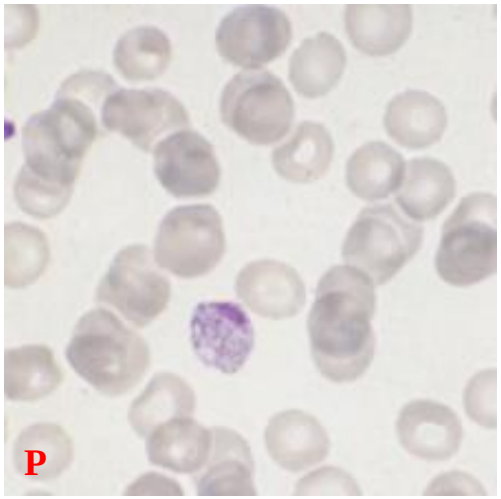

Maschile

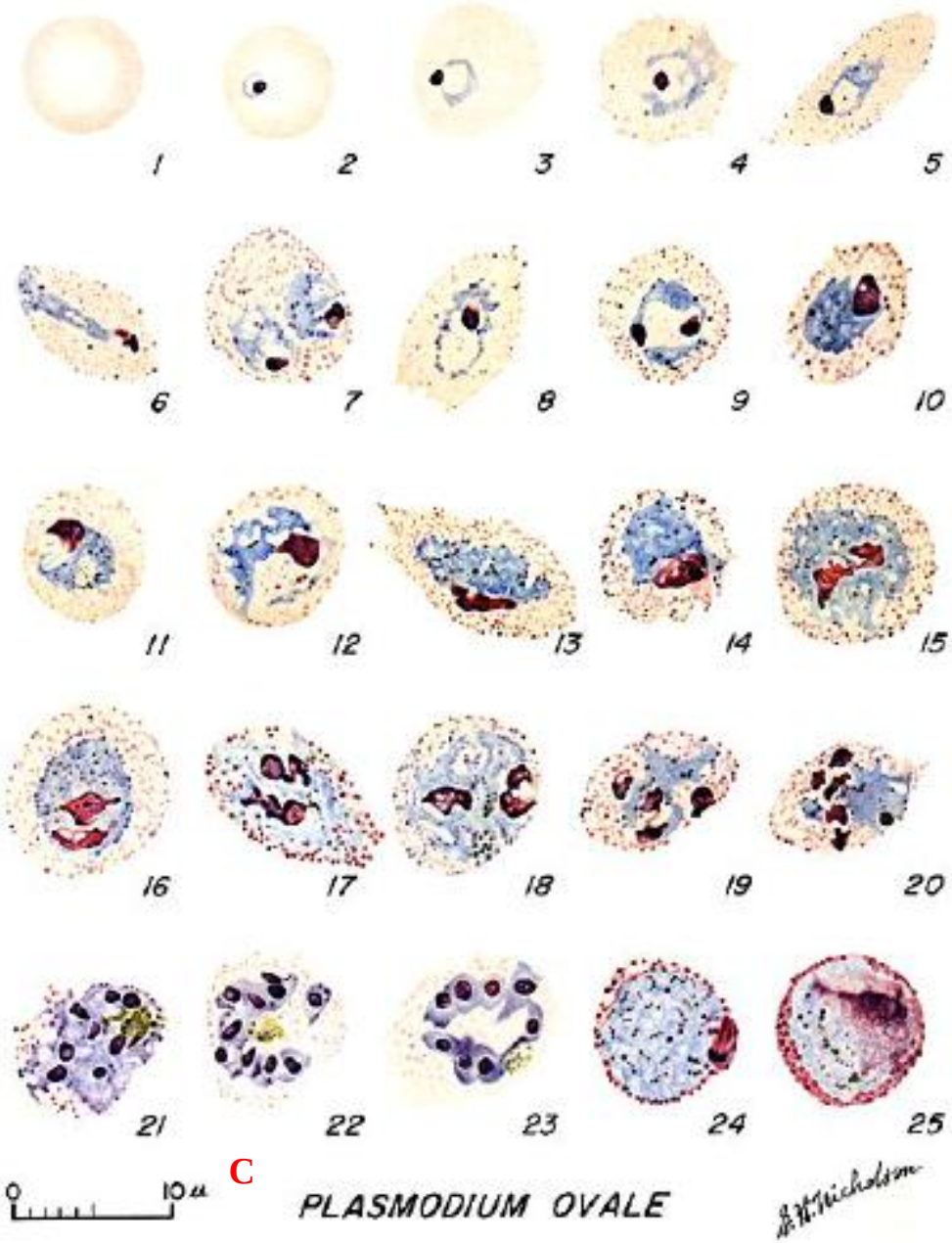

Plasmodium ovale

1: Emazia normale;

2-5: Trofozoiti giovani (forme ad anello);

6-15: Trofozoiti maturi;

16-23: Schizonti;

24 Macrogametociti (femminili);

25: Microgametociti (maschili).

Plasmodium ovale: emazie parassitate

- Grandezza normale o moderatamente aumentata (1-1/4x), meno che con *P. vivax*.
- Mostrano la presenza di numerose granulazioni di James, esse sono simili a a quelle di Schüffner di *P.vivax* (pH 7,2).
- Spesso forma ovale di una gran parte delle emazie parassitate (da 30 % a 85 %):
  - ovale regolare o appuntita a un'estremità,
  - ovale con delle spicule,
  - ovale con un'estremità sfrangiata (fimbriata).
- Alcune emazie parassitate sono deformate come quelle parassitate da *P. vivax*.
- Poliparassitismo possibile.
- Parassitemia: in media un po' minore rispetto a *P. vivax*.

La forma delle emazie parasitate è il miglior criterio morfologico per la diagnosi di *Plasmodium ovale*

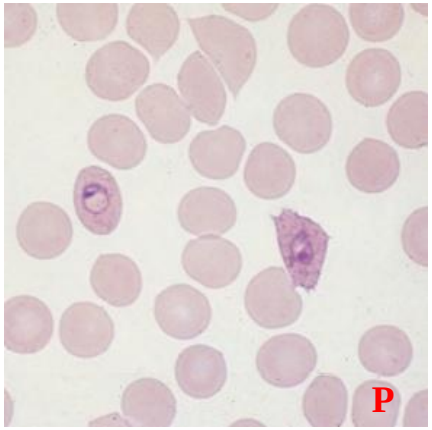

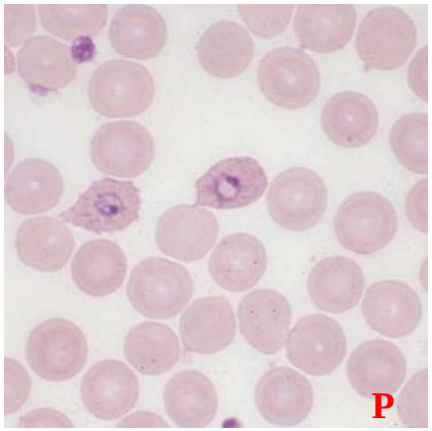

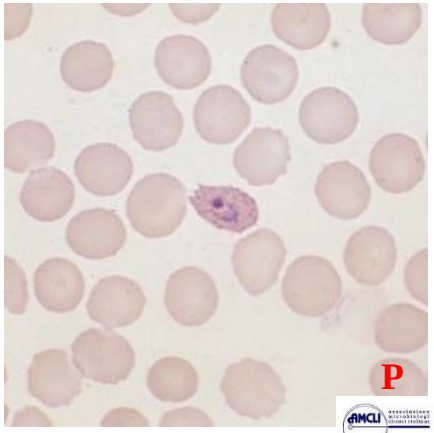

Trofozoiti di *Plasmodium ovale*

Giovani

- Anelli di dimensioni intermedie tra quelle di *P. falciparum* e di *P. vivax*. Il nucleo è più grande di quello delle altre specie.
- Le granulazioni di James possono essere già presenti. È una caratteristica differenziale con *P. vivax*.

Anziani

- Non hanno forma ameboide (caratteristica differenziale con *P. vivax*), ma i trofozoiti sono compatti ovalari o arrotondati.
- <u>Granulazioni di James molto numerose</u>.

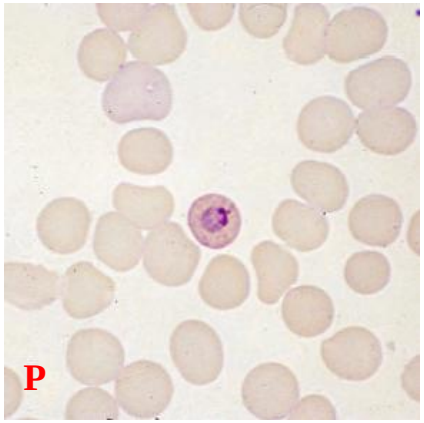

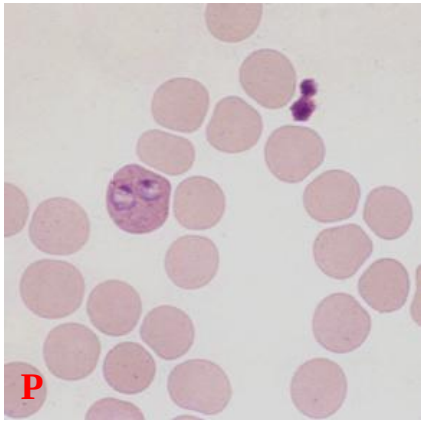

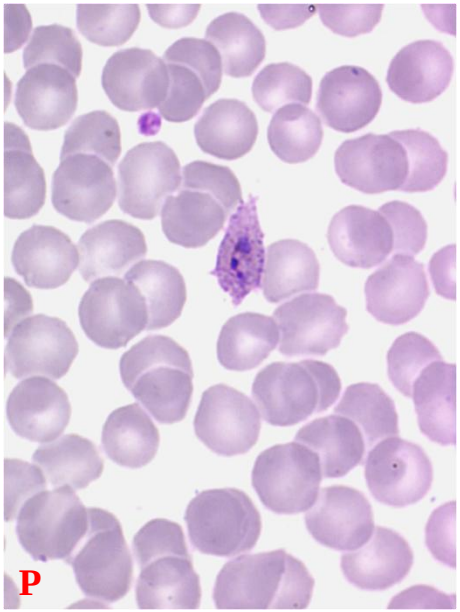

Schizonti di *Plasmodium ovale*

Giovani

- Compatti, possono essere rotondi o ovalari. Il pigmento è disperso.

Maturi

- Hanno, in generale, 8-12 merozoiti (massimo 16) che sono più grandi di quelli delle altre specie. Pigmento abbondante.

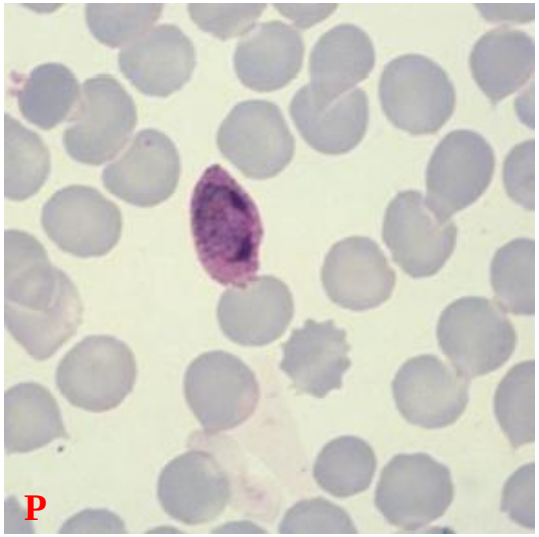

Schizonte con 2 nuclei dentro un'emazia ovale

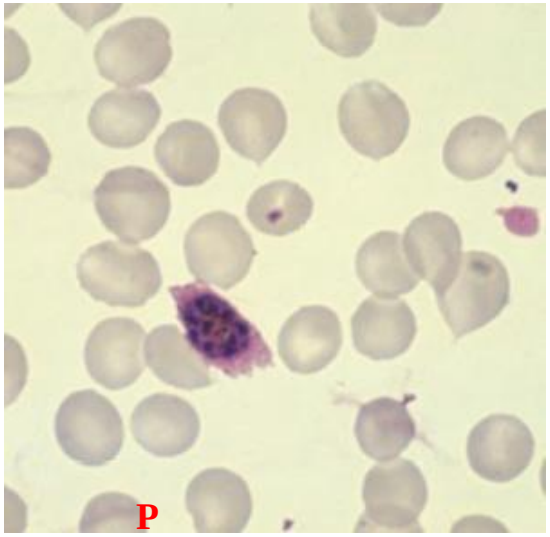

Schizonte maturo con 8 nuclei

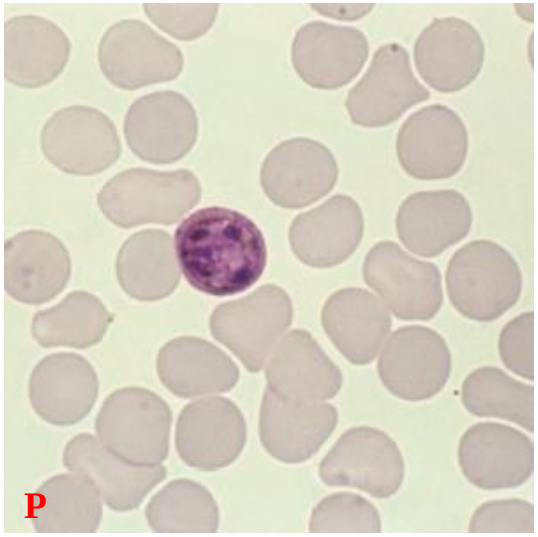

Schizonte con 5 nuclei dentro un'emazia rotonda

Gametociti di *Plasmodium ovale*

- Sono rotondi o ovalari, abbastanza piccoli, più piccoli di quelli di *P. vivax*, in generale poco numerosi.
- Possono assomigliare ai trofozoiti anziani ma il citoplasma è in genere senza vacuoli.
- L'emazia contiene granulazioni di James.
- Il pigmento è grossolano, abbondante, scuro, somigliante a quello di *P. malariae*.

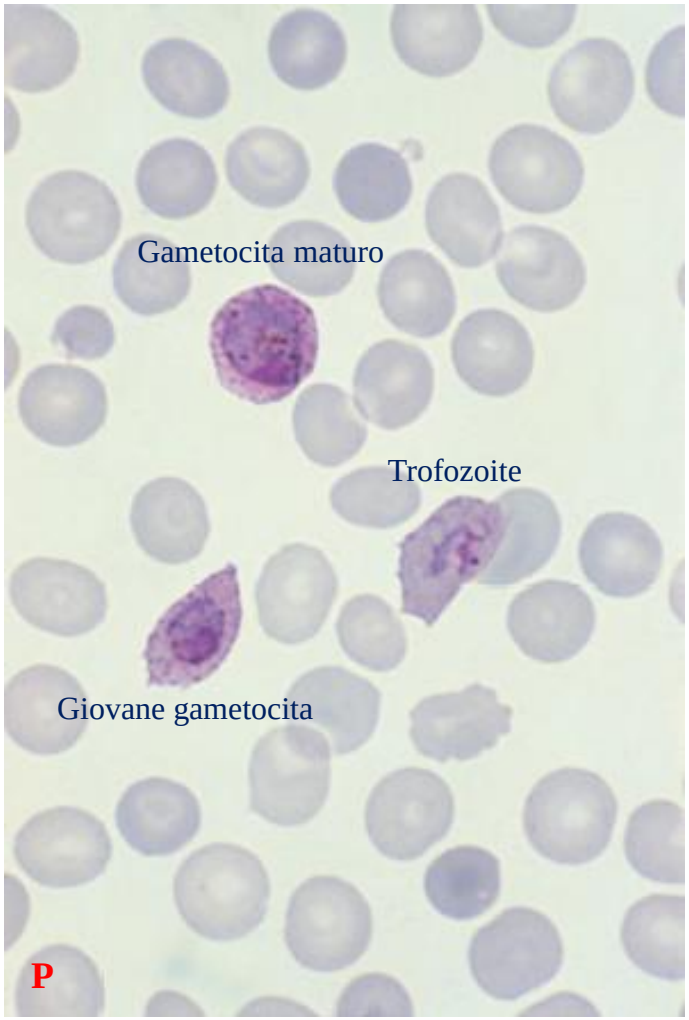

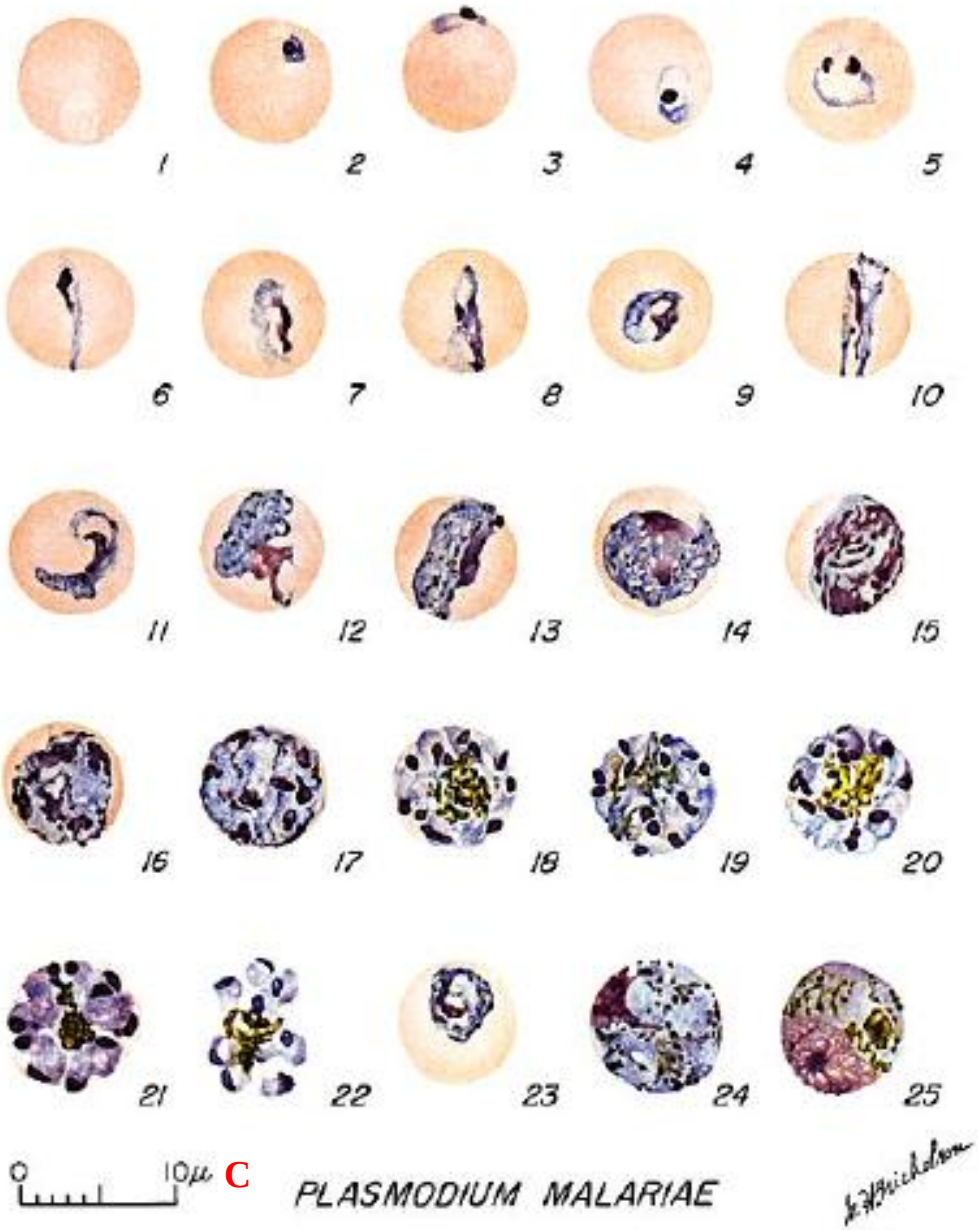

Plasmodium malariae

1: Emazia ormale;

2-5: Trofozoiti giovani (forme ad anello);

6-13: Trofozoiti maturi;

14-22: Schizonti;

23: Gametocita immaturo

24: Macrogametociti (femminili);

25: Microgametociti (maschili).

Plasmodium malariae: emazie parassitate

- Sono di taglia normale o di frequente diminuita e di forma immutata.
- La dimensione minore delle emazie ha un discreto valore diagnostico.
- Poliparassitismo è eccezionale.
- Parassitemia: bassa; mediamente < 0,1% (< 5.000/µL), molto di rado più elevata.

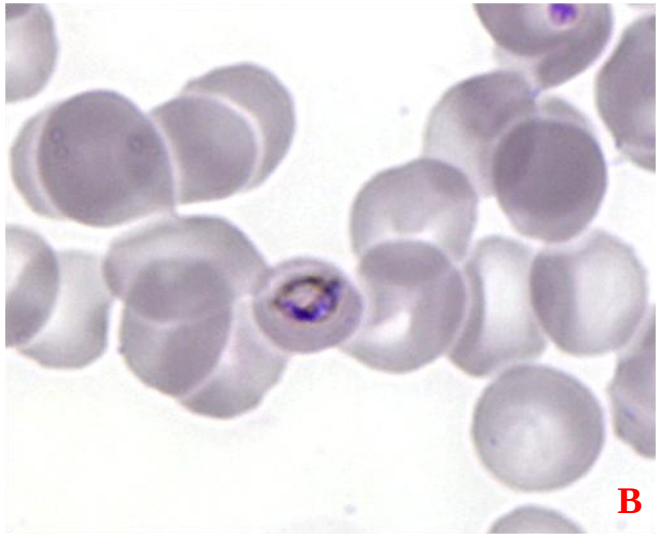

Trofozoiti di *Plasmodium malariae*

Giovani

- Anelli simili a quelli delle altre specie. L'anello a volte (raramente) è appiattito come in *P. falciparum.*
- In genere il pigmento non è ancora visibile.

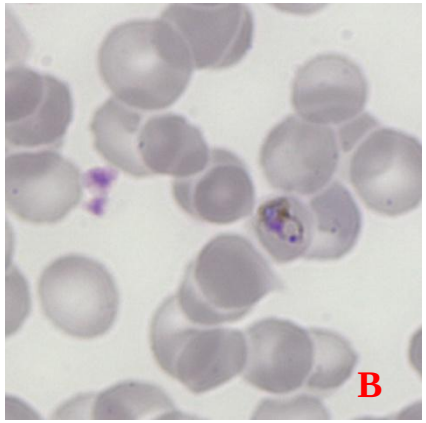

Anziani

- Il citoplasma si inspessisce e il trofozoite diventa più grande con un grosso nucleo e un piccolo vacuolo. Compare il pigmento che diviene,via via, più abbondante.
- FORME TIPICHE: quadrangolari , disposti in banda equatoriale, a bandiera con nucleo, citoplasma e pigmento allungati nel medesimo senso.

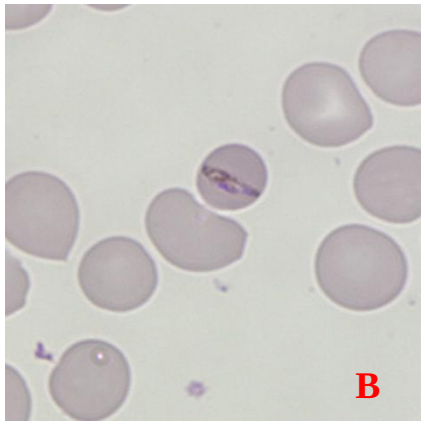

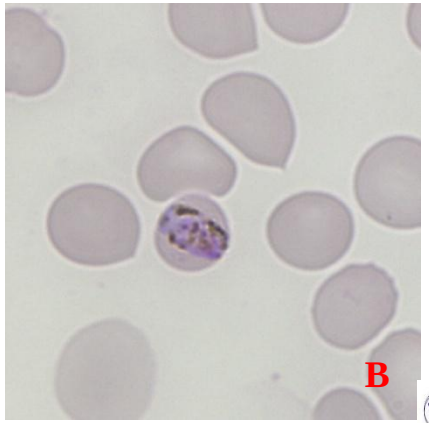

Schizonti di *Plasmodium malariae*

Giovani

- Compatti, in genere rotondi o ovalari. Molto pigmento.

Maturi

- Gli schizonti maturi hanno, in generale, 6-8 merozoiti (massimo12) con un grosso ammasso di pigmento bruno/nero al centro (forme a rosetta o a margherita).
  - Gli schizonti sono più numerosi che nelle altre specie.
  - Il pigmento è più abbondante.

  Sono entrambi discreti criteri diagnostici.

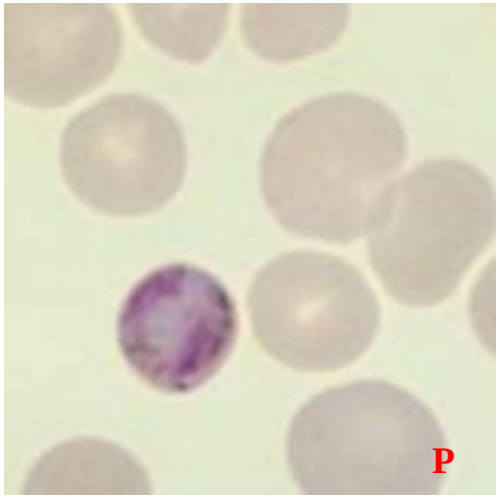

Schizonte con 2 nuclei all'interno di un'emazia di dimensioni normali

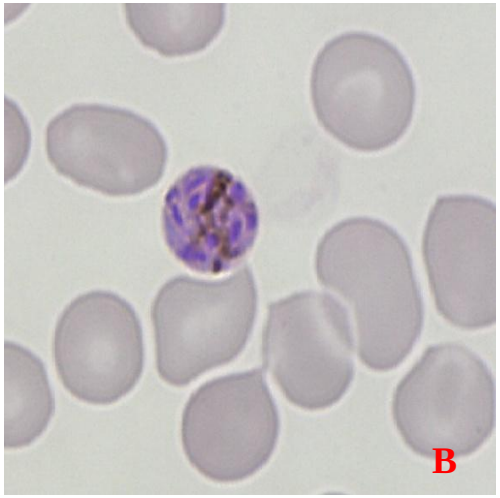

Schizonte maturo con 8 nuclei

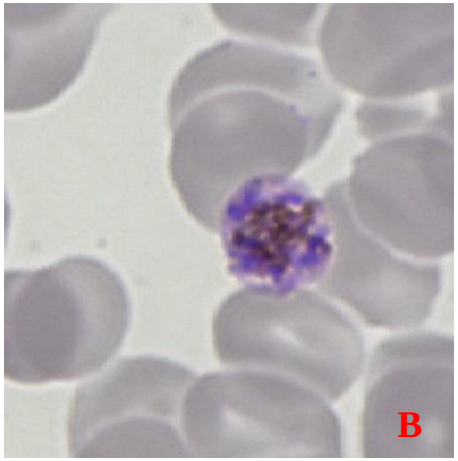

Schizonte a rosetta

Gametociti di *Plasmodium malariae*

- Quando sono maturi sono rotondi o ovalari e riempiono, o quasi, l'emazia; sono più piccoli di quelli di *P. vivax*.
- Pigmento molto abbondante, grossolano di colore bruno/nero.
- La differenziazione tra i sessi dei gametociti è molto difficile.

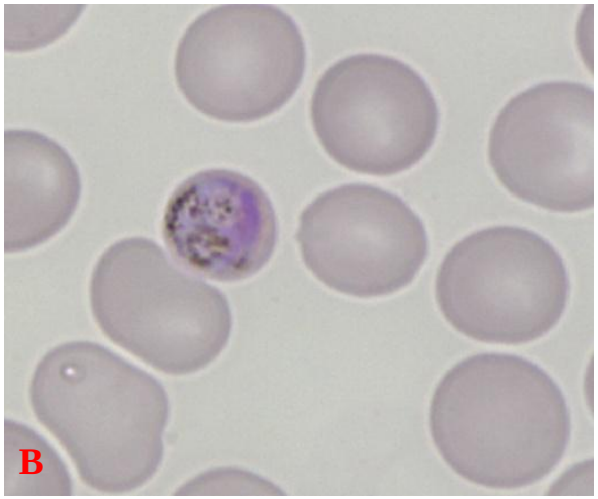

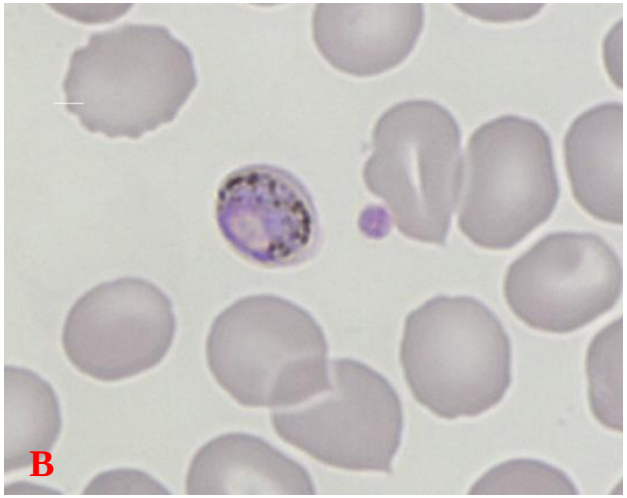

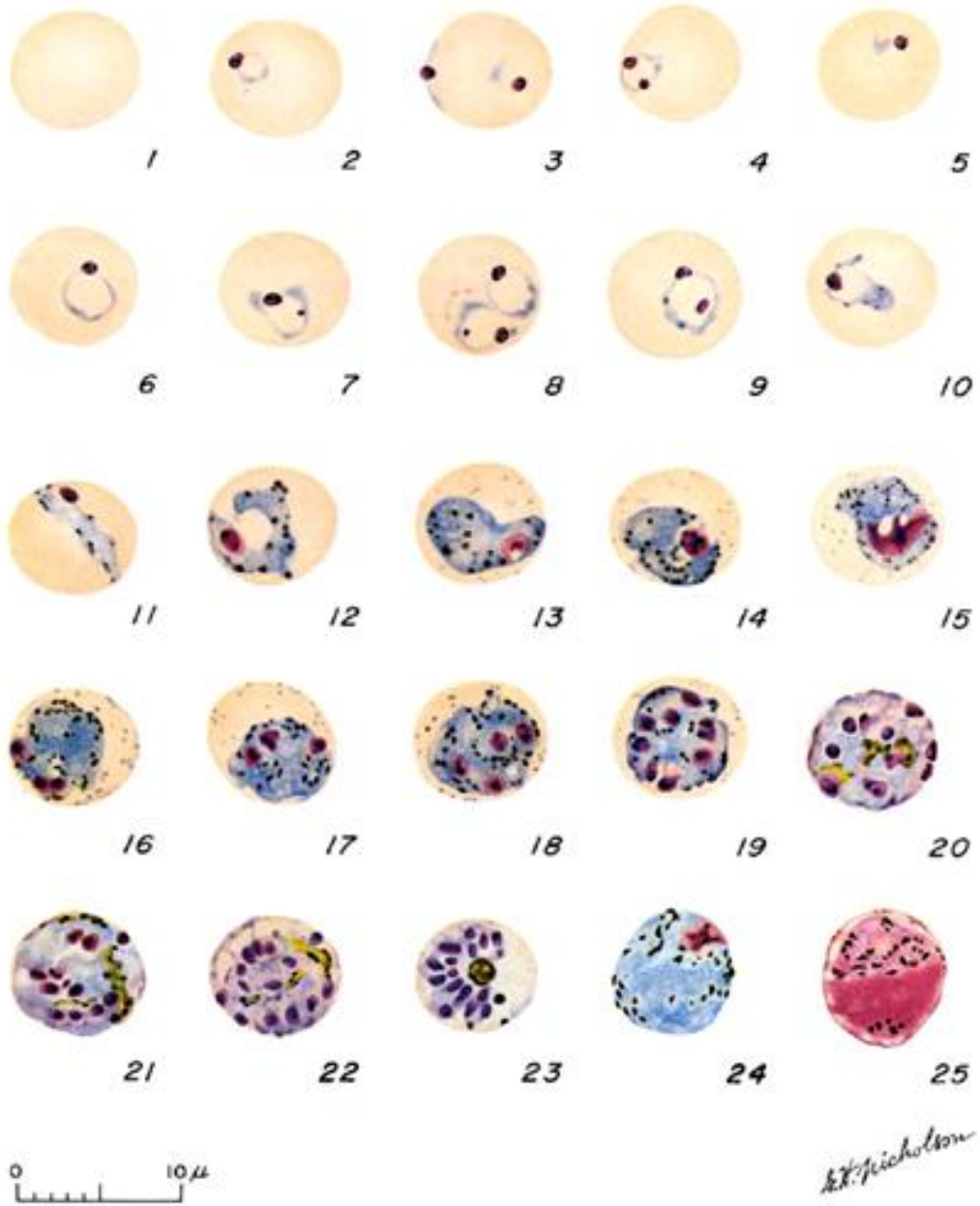

Plasmodium knowlesi

1: Emazia ormale;

2-9: Trofozoiti giovani (forme ad anello);

10-12: Trofozoiti in crescita;

13-15: Trofozoiti maturi;

16-23: Schizonti in maturazione e maturi

24: Macrogametociti (femminili);

25: Microgametociti (maschili).

Plasmodium knowlesi: emazie parassitate

- Sono di taglia normale o raramente diminuita e di forma immutata.
- In alcuni eritrociti contenenti schizonti, ma anche trofozoiti anziani e gametociti possono essere presenti granulazioni di “Sinton e Mulligan”; appaiono come puntini più chiari e meno regolari rispetto alle granulazioni di Schüffner di *P. vivax*.
- Presenza di poliparassitismo.
- Parassitemia: medio alta; mediamente > 0,1% (> 5.000/µL), può arrivare al 4-5% (≈ 250.000/µL) o più.

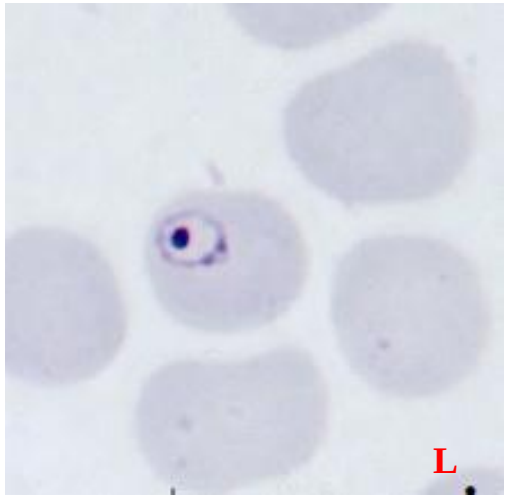

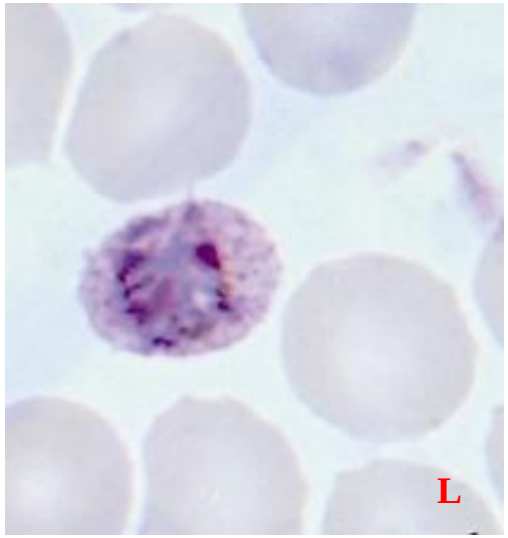

Trofozoiti di *Plasmodium knowlesi*

Giovani

- Anelli di piccola taglia: ≈ 1/3 dell'emazia.
- Il nucleo di sovente è costituito da 1, ma anche 2 masse nucleari.
- Possono essere presenti forme marginali o appiattite

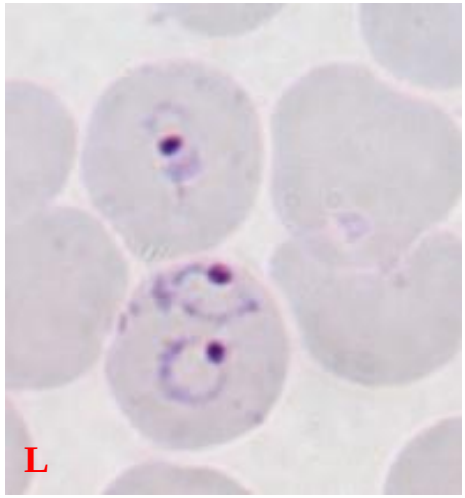

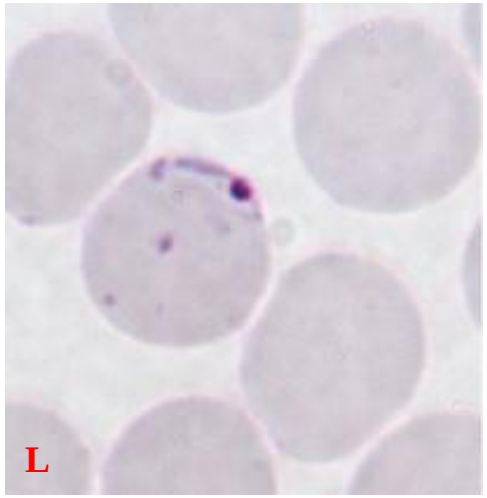

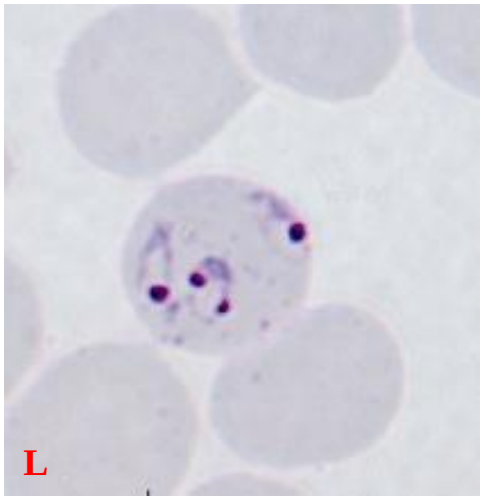

Trofozoiti di *Plasmodium knowlesi*

Anziani

- Il citoplasma appare di forma irregolare, leggermente ameboide, la cromatina nucleare è più grande di quella dei trofozoiti giovani.
- Il citoplasma e il nucleo possono allungarsi e disporsi a banda.
- Il pigmento è assente o presente in piccola quantità.

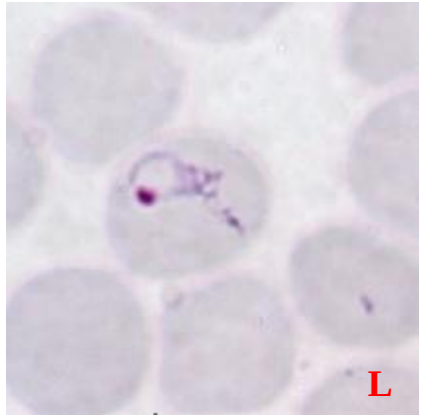

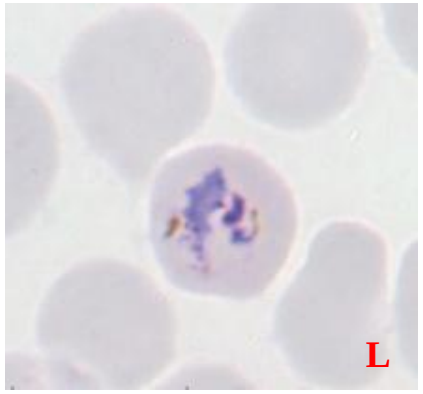

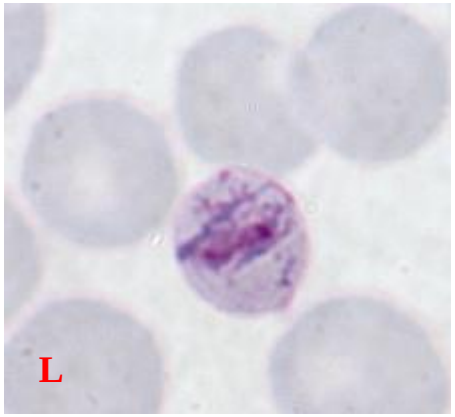

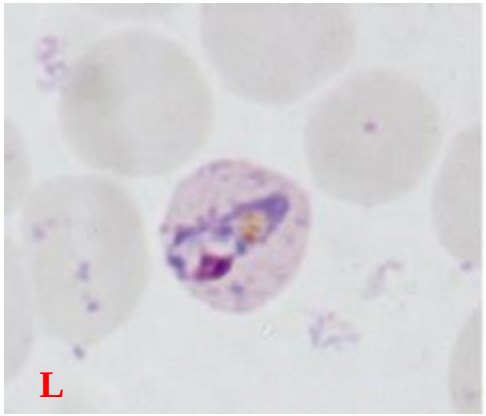

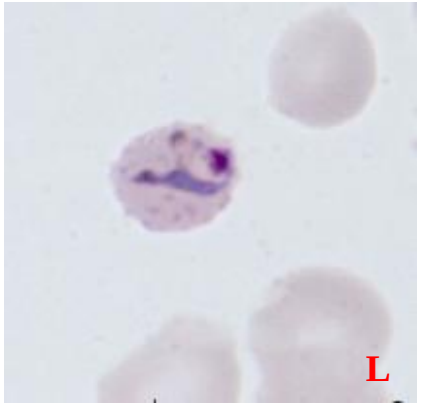

Schizonti di *Plasmodium knowlesi*

Giovani

- Compatti, in genere rotondi o ovalari riempiono i 2/3 dell'emazia. Pigmento in granuli.

Maturi

- Gli schizonti maturi hanno fino a 16 merozoiti, occupano tutta, o quasi, l'emazia.
- Il pigmento può essere in piccoli granuli o aggregato in un unico ammasso bruno/nero.
- Possono assumere la forma a rosetta.

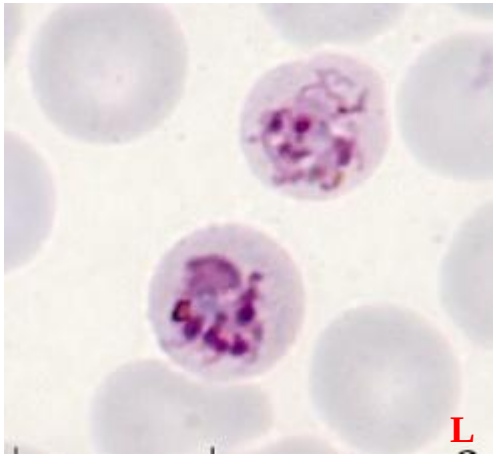

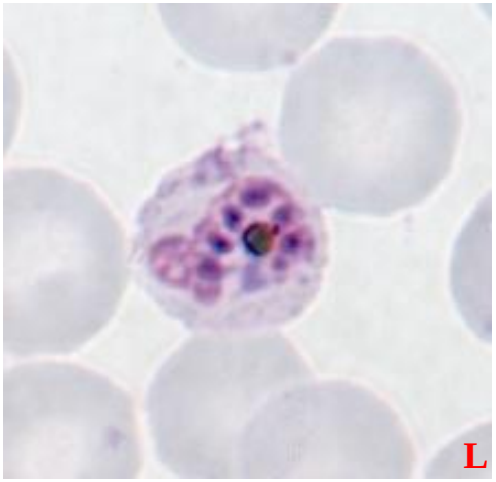

Schizonte con 6 nuclei
Pigmento centrale

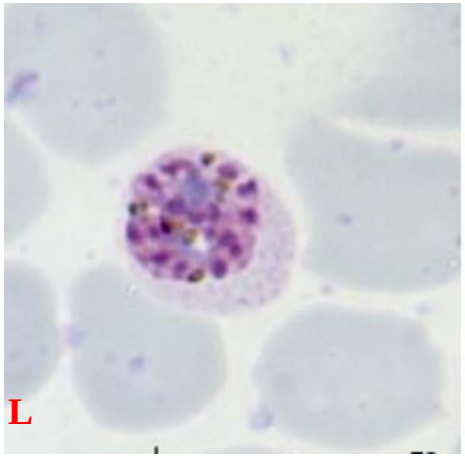

Schizonte a rosetta
Granulazioni di Sinton e Mulligan

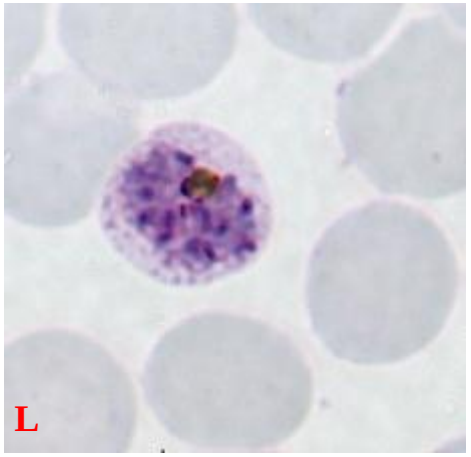

Schizonte maturo
Granulazioni di Sinton e Mulligan

Gametociti di *Plasmodium knowlesi*

- Di forma rotonda riempiono per 2/3 l'emazia (giovani) o quasi per intero (maturi).
  I gametociti giovani sono difficili da distinguere dai trofozoiti maturi.
- Pigmento di colore bruno/nero irregolarmente disperso, ma a volte in massa compatta nei macrogametociti.
- Macrogametocita (femminile): citoplasma blu, con cromatina rosacea alla periferia del parassita.
- Microametocita (maschile): citoplasma rosa/lilla, con cromatina più scura variamente posizionata.

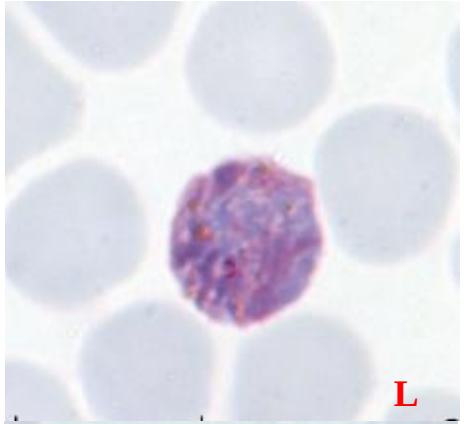

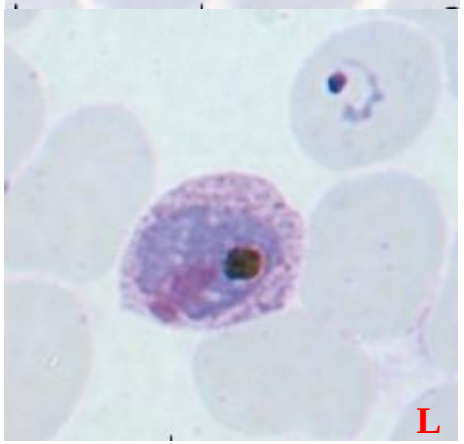

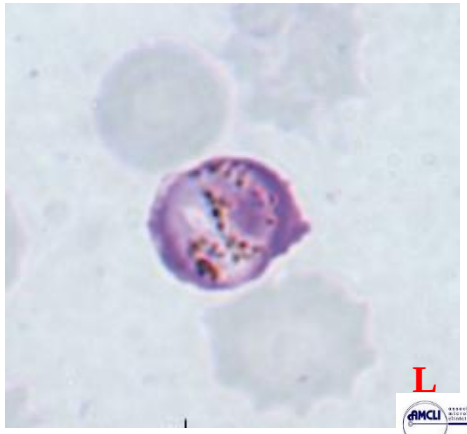

Plasmodium knowlesi

- La morfologia di *P. knowlesi* è molto simile a quella di *P. falciparum* nello stadio di giovani trofozoiti (forme ad anello) a quella di *P. malariae* nei successivi stadi eritrocitari. Sebbene vi siano alcune differenze minori tra *P. knowlesi* e *P. malariae*, è difficile identificare *P. knowlesi* basandosi sulla sola morfologia.
- Comunque, anche non avendo a disposizione la PCR, in caso di sintomi severi la presenza di stadi eritrocitari che ricordano *P. malariae* con parassitemia > 5.000/μL e una recente storia di permanenza nelle aree marginali delle foreste del sud-est asiatico dovrebbero essere sufficienti per effettuare diagnosi di malaria da *P. knowlesi* (o quantomeno sospettarla).

Errori di identificazione più comuni

- Piastrine. Una piastrina sovrapposta ad una emazia può essere confusa con un trofozoite; sono la causa di errore più frequente.

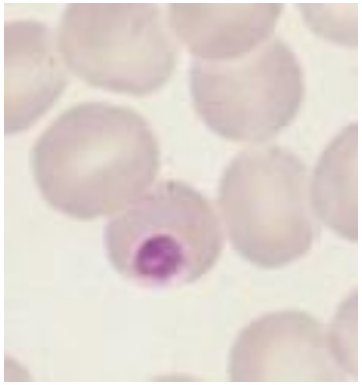

- Reticolociti. Possono essere confusi con emazie contenenti granulazioni di Schüffner.

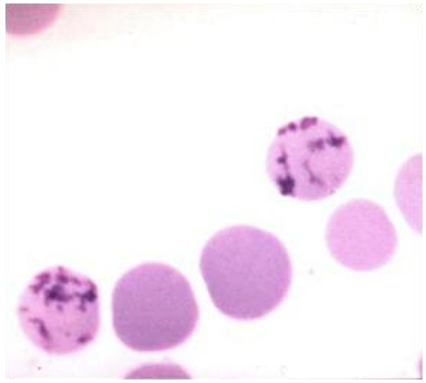

- Corpi di Howell-Jolly in caso di anemia. Possono essere confusi con trofozoiti

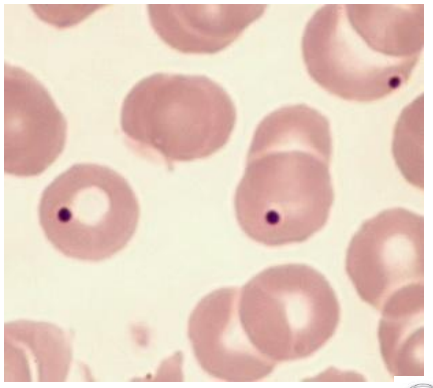

Test immunocromatografici

Tecniche Immunocromatografiche

RAPID DIAGNOSTIC TEST (RDT) per Malaria

NEGATIVO per malaria:

Solo una banda rosa appare nella regione controllo "C".

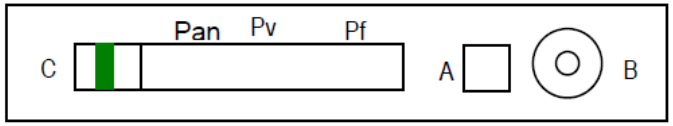

***P. falciparum* malaria:** In aggiunta alla banda di Controllo, compare una banda rosa nelle regioni 'Pf' e 'Pan'.

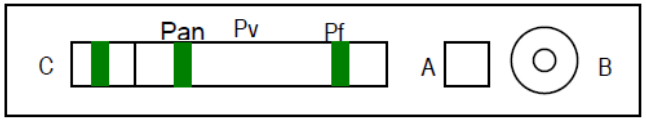

***P.vivax* malaria**: In aggiunta alla banda di controllo, una banda rosa appare nelle regioni 'Pv' e 'Pan' .



Altre specie: In aggiunta alla banda di controllo, una banda rosa appare solo nella regione 'Pan'

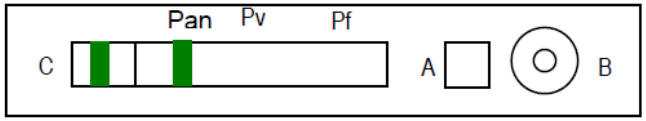

Infezioni miste: In aggiunta alla banda di controllo, una banda rosa appare alle regioni 'Pf', 'Pv' e 'Pan' .



Glicoproteina di tipo 2
ricca in istidina (Pf HRP-2)
Prodotta dalle forme asessuate e dai gametociti giovani di *P. falciparum*.
Clearance di 2-6 settimane.

Lattato Deidrogenasi (pLDH)
Aldolasi Plasmodiale (p-ADL)
Prodotta dalle forme asessuate e sessuate dei plasmodi vivi.
Specifica
di *P. vivax* e di genere dei plasmodi della malaria.
Clearance 6-7 gg.

Tecniche Immunocromatografiche

RAPID DIAGNOSTIC TEST (RDT) per Malaria

- Sono in commercio molti TDR per malaria, alcuni per la ricerca del solo *P. falciparum*, altri per *P. falciparum* e Pan, altri ancora *P. falciparum*, *P. vivax* e Pan.
- La sensibilita e la specificità dei TDR sono variabili e la loro vulnerabilità alle temperature elevate e all'umidità sono un inconveniente molto importanti.

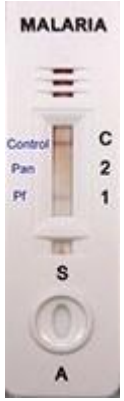

Test Diagnostici Rapidi (TDR) in immunocomatografia

- Dal 2006 l'OMS ha promosso un programma di valutazione atto a comparare l'efficacia dei test diagnostici rapidi disponibili sul mercato.

Sono valutate:

- la stabilità termica a un'umidità ambientale elevata,
- la sensibilità a due densità parassitarie, debole la prima (200 plasmodi/µl) e più elevata la seconda (2000 o 5000 plasmodi/µl).

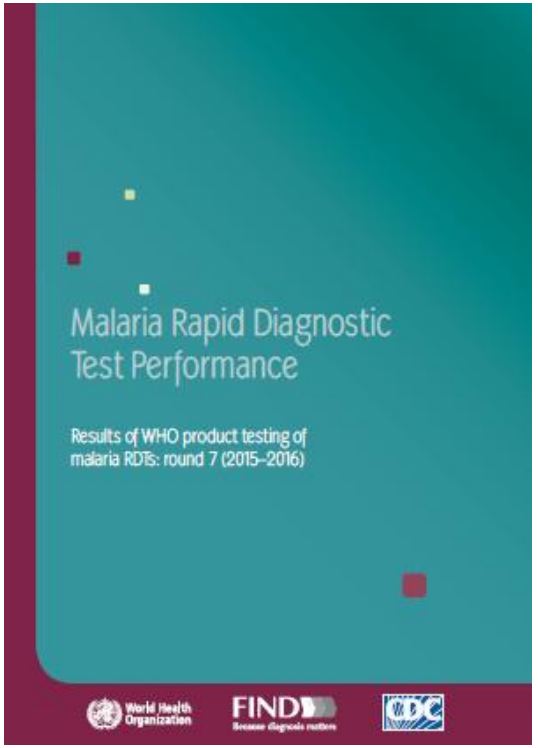

Test Diagnostici Rapidi (TDR) in immunocomatografia

- La performance varia enormemente da un prodotto all'altro quando la parassitemia è debole (200 plasmodi/µl) soprattutto per *P. vivax*;
- D'altra parte, nella loro maggioranza, i prodotti mostrano un punteggio elevato a 2000 o 5000 plasmodi/µl.
- I test per l'antigene HRP2 test di *P. falciparum* hanno dato i punteggi più alti.
- Le prestazioni dei test variavano a seconda dei lotti, con grandi variazioni tra prodotti simili.

Patients have varying parasite density. Most RDTs for *P. falciparum* and *P. vivax* perform well for a parasite density > 2000 parasites/µL, but clinically significant densities < 200 parasites/µL may be missed. The "overall" test performance will nevertheless be classified as very good in a field evaluation.

WHO: *Malaria rapid diagnostic test performance*

Test Diagnostici Rapidi (TDR) in immunocomatografia

Vantaggi

- Facile esecuzione.
- Risultati entro circa 15-20 minuti.
- Alta specificità: superiore al 90% per *P. falciparum* e *P. vivax* (p-LDH).

Svantaggi

- Sensibilita e specificità variabili anche tra lotti del medesimo prodotto.
- Vulnerabilità alle temperature elevate e all'umidità.
- Sensibilità molto bassa (tra il 2% e il 48% nei vari studi) per *P. knowlesi* , ma anche per le monoinfezioni da *P. ovale* e *P. malariae*.
- Falsi negativi:
  - bassa sensibilità per parassitemie inferiori a 100/μL,
  - fenomeno di prozona per eccesso di antigene (raro),
  - ceppi di *P. falciparum* deficitari di HRP2.
- Falsi positivi:
  - persistenza in circolo di Ag post-terapia (HRP2: 2-6 sett, pLDH: 6-7 gg),
  - malattie autoimmuni con presenza di fattore reumatoide o di Ab anti nucleo.

In <u>nessun caso</u> possono essere considerati alternativi all'esame microscopico



Tecniche di Amplificazione Acidi Nucleici (NAAT)

Tecniche molecolari

Sul mercato sono disponibili NAAT per la diagnosi di genere (*Plasmodium* spp.) e altre per l'identificazione di specie: *P. falciparum*, *P. vivax*, *P. ovale*, *P. malariae*, (*P.knowlesi*).

Principali tipi di NAAT per la ricerca di plasmodi

- Polymerase Chain Reaction (PCR)
  - Convenzionale
  - Nested
  - Semi Nested
  - Real Time
  - Multiplex

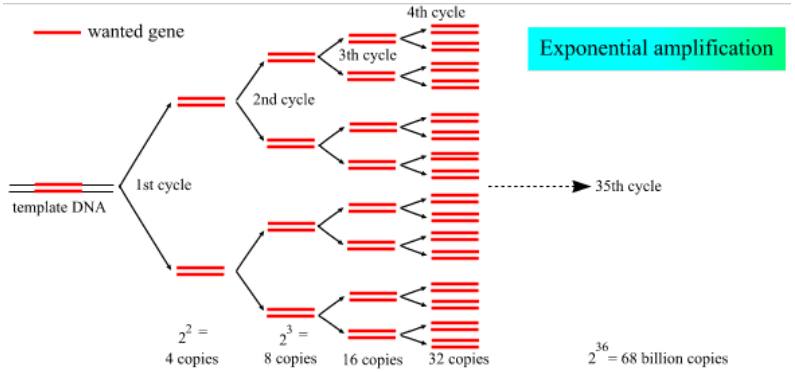

- Loop mediated isothermal amplification (LAMP)

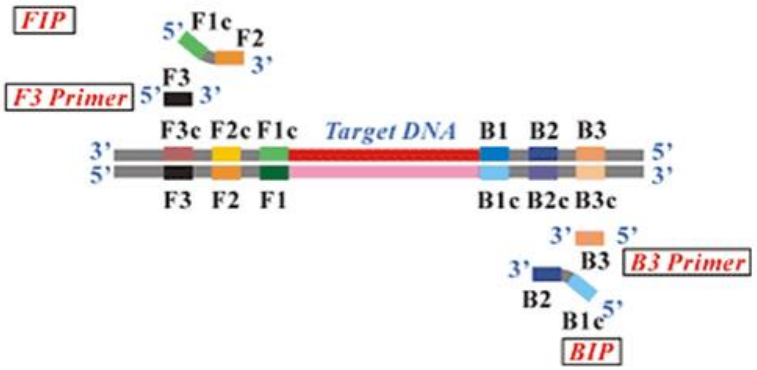

Tecniche molecolari



- Elevata sensibilità (<1 parassita per μL).
- Diagnosi specie-specifica (PCR).
- Diagnosi infezioni miste PCR).
- Genotipizzazione (epidemiologia).
- Rivelazione di mutazioni (resistenza ai farmaci).

MA...

- Non distinguono fra elementi vitali e non vitali.
- Problematiche di standardizzazione (estrazione, scelta dei primers, differenti protocolli di amplificazione).
- Tempi di esecuzione relativamente lunghi.
- Elevato livello di competenze nell'interpretazione dei risultati.

LAMP Loop mediated isothermal amplification

- Sono stati messi a punto diversi saggi LAMP per la diagnosi di malaria.
- Due kit commerciali.
  - Loopamp MALARIA kit (Eiken Chemical Co.).
  - Illumigene Malaria LAMP (Meridian Bioscience Inc.).

LAMP Loop mediated isothermal amplification

– illumigene® MALARIA & illumigene® MALARIA PLUS: *Plasmodium* spp (Antigene comune per **5 specie:** *P. falciparum*, *P. vivax*, *P. ovale*, *P. malariae*, ***P. knowlesi***)

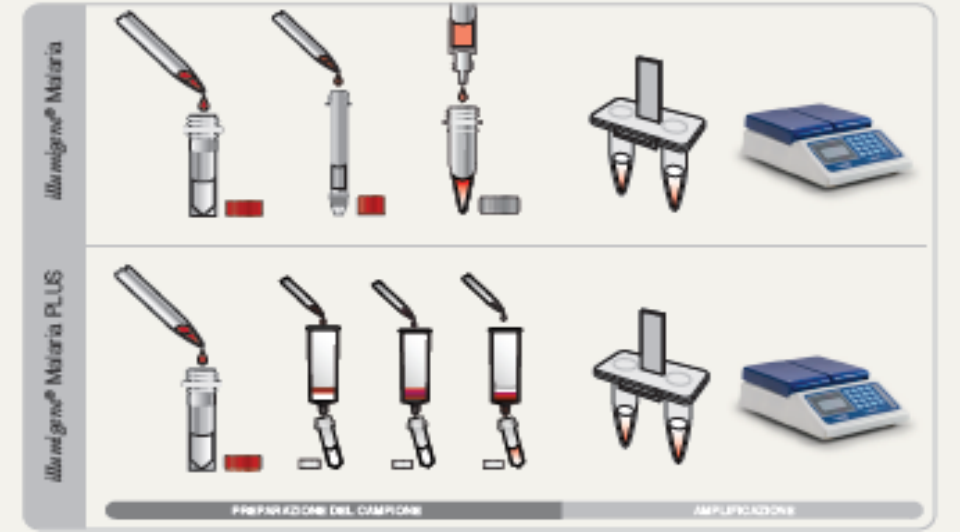

illumigene® MALARIA

SENSIBILITÀ ANALITICA

2 Parassiti/µl *P. falciparum* 0.125 Parassiti/µl *P. vivax*

<50 minuti

illumigene® MALARIA PLUS

SENSIBILITÀ ANALITICA

0.25 Parassiti/µl *P. falciparum* 0.063 Parassiti/µl *P. vivax*

<60 minuti

Confronto tempistiche PCR/LAMP

PCR: Estrazione ≈1h, Ampl., Rilevazione ≥ 1h,30' **TOT ≥2h,30'**

LAMP: Amplificazione e Rilevazione < 60' **TOT <60'**

LAMP: utilizzabile in urgenza

Algoritmo diagnostico

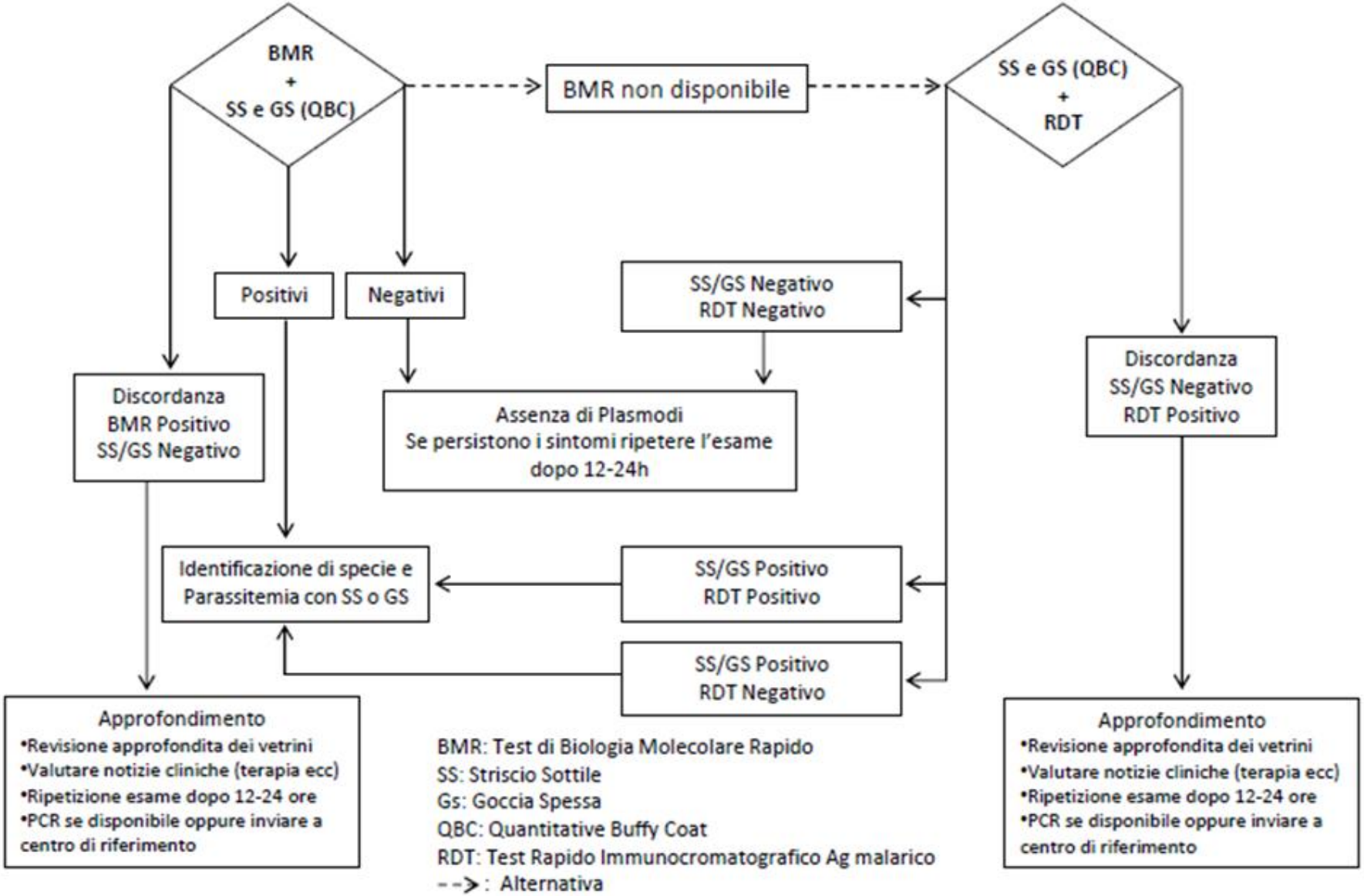

Da: SPILF. *Prise en charge et prévention du paludisme d'importation*. 2017 (modificata)

Refertazione

Il referto deve contenere:

- Se il risultato è positivo:
  - la specie,
  - gli stadi di sviluppo,
  - la parassitemia. (*)
- Se il risultato è negativo
  - Negativo per malaria.

(*) Indispensabile per *P. falciparum* e *P. knowlesi*

Azienda Ospedaliero Universitaria Careggi

Servizio Sanitario della Toscana

GRAZIE PER L'ATTENZIONE

associazione microbiologi clinici italiani

Ente del Terzo Settore

Comitato di Studio per la Parassitologia